FACULTÉ MIXTÉ DE MÉDECINE ET DE PHARMACIE DE LYON
Année 1964 — N° 41

Réflexions sur 60 enregistrements phonocardiographiques endocavitaires, confrontés à des enregistrements externes, aux courbes de pression, et aux angiocardiographies.

THESE

présentée à la

FACULTÉ MIXTE DE MÉDECINE ET DE PHARMACIE DE LYON

et soutenue publiquement le 20 Mars 1964

pour obtenir le grade de Docteur en Médecine

par

Robert BROUSSON

né le 23 Juin 1930, à MONTPELLIER (Hérault)

Digitized by the Internet Archive
in 2026

https://archive.org/details/IA41554209_0010

FACULTÉ MIXTE DE MÉDECINE ET DE PHARMACIE DE LYON
Année 1964 — N° 41

Réflexions sur 60 enregistrements phonocardiographiques endocavitaires, confrontés à des enregistrements externes, aux courbes de pression, et aux angiocardiographies.

THESE

présentée à la

FACULTÉ MIXTE DE MÉDECINE ET DE PHARMACIE DE LYON

et soutenue publiquement le 20 Mars 1964

pour obtenir le grade de Docteur en Médecine

par

Robert BROUSSON

né le 23 Juin 1930, à MONTPELLIER (Hérault)

UNIVERSITEITSBIBLIOTHEEK - LEIDEN

A TOUS LES MIENS

A TOUS MES AMIS

A Monsieur le Docteur H. BRICAUD

Agrégé de Médecine Générale
Médecin des Hôpitaux

Vous nous avez fait l'honneur de nous confier ce travail, de guider et surveiller nos recherches, au Laboratoire d'Hémodynamique. En travaillant sous votre bienveillante direction, nous avons pu bénéficier de vos précieux conseils, et de votre esprit de recherche, sans cesse au service de la clinique.

Nous vous en sommes infiniment reconnaissant, et vous prions de croire à notre respectueux dévouement.

A MONSIEUR LE PROFESSEUR P. BROUSTET

Professeur de Clinique Médicale

Médecin des Hôpitaux

Au cours des quatre années passées dans votre service, où vous avez bien voulu nous accueillir, nous avons pu apprécier la valeur exceptionnelle de l'enseignement que vous prodiguez. La clarté de votre pensée, la précision de votre talent de clinicien, votre respect et votre compréhension de l'être humain, nous ont toujours beaucoup séduit.

Nous vous prions de bien vouloir trouver ici, l'hommage de notre profonde admiration et l'assurance de notre respectueux attachement.

A NOS JUGES

Monsieur le Docteur A. PERRIN

Agrégé de Médecine Générale
Médecin des Hôpitaux

Monsieur le Docteur J. NORMAND

Agrégé de Médecine Générale
Médecin des Hôpitaux

Monsieur le Docteur J.P. DELAHAYE

Agrégé de Médecine Générale
Médecin des Hôpitaux

Nous les remercions de l'accueil qu'ils nous ont fait, et de l'intérêt qu'ils ont bien voulu porter au sujet de ce travail.

Qu'ils veuillent bien trouver ici, l'expression de notre profonde reconnaissance.

A NOTRE PRESIDENT DE THESE

Monsieur le Professeur R. FROMENT

Professeur de Clinique Médicale

Médecin des Hôpitaux

Vous nous avez fait le grand honneur de bien vouloir accepter la Présidence de cette thèse.

Nous vous demandons de trouver ici, l'expression de notre profond respect et le témoignage de notre sincère reconnaissance.

FACULTE MIXTE DE MEDECINE

ET DE PHARMACIE DE LYON

--

PERSONNEL DE LA FACULTE

-=-=-=-=-=-=-=-=-=-=-=-=-

Doyens honoraires :

M. J. LEPINE : Membre de l'Institut.

M. H. HERMANN : Correspondant de l'Institut.

Doyen : M. J.F. CIER

Assesseurs : MM. M. LEVRAT

L. REVOL

PROFESSEURS HONORAIRES

MM. COLLET, GUIART, PATEL, LEPINE, TRILLAT, MOURIQUAND, MAZEL, GARIN, GATE, MARTIN, GABRIELLE, SANTY, DUCLOS, GUILLEMINET, HERMANN, ROCHET.

PROFESSEURS

MM. CIBERT	Clinique urologique.
PONTHUS (détaché à Beyrouth)	Physique biologique.
DECHAUME	Clinique neuro-psychiatrique et d'hygiène mentale.
CHAMBON	Chimie organique et toxicologie.
WERTHEIMER	Clinique chirurgicale B.
PAUPERT-RAVAULT	Clinique médicale B.
FROMENT	Clinique et prophylaxie cardio-vasculaires.
CROIZAT	Clinique médicale C.
ENSELME	Chimie biologique et médicale.
MALLET-GUY	Clinique chirurgicale A.
REVOL	Pharmacie galénique.
POLLOSSON	Clinique gynécologique.
PIGEAUD	Clinique obstétricale.
BOURRET	Médecine du travail.
LEVRAT	Clinique médicale A.
SOHIER	Hygiène et action sanitaire et sociale.
NETIEN	Botanique et cryptogamie.
BERTRAND	Clinique chirurgicale C.
BADINAND	Chimie analytique pharmaceutique.
DREVON	Pharmacie chimique et pharmacologie.

MM. ROCHE	Médecine légale et déontologie.
COUDERT	Parasitologie et pathologie exotique.
MOUNIER-KUHN	Clinique d'oto-rhino-laryngologie et d'audio-phonologie.
PAUFIQUE	Clinique ophtalmologique.
THIERS	Clinique de dermatologie, syphiligraphie et allergologie.
BRUN	Clinique de pneumo-phtisiologie.
CREYSSEL	Clinique traumatologique des membres.
DARGENT	Clinique carcinologique.
GUICHARD	Anatomie pathologique.
GIRARD Paul	Pathologie générale et expérimentale.
LATARJET	Anatomie.
PEYCELON	Pathologie chirurgicale.
GIRARD Marcel	Thérapeutique.
VACHON	Pathologie médicale.
GALY	Physio-pathologie des voies respiratoires.
PAPILLON	Radiologie.
JEUNE	Clinique des maladies infectieuses.
GONIN	Hydrologie thérapeutique, climatologie et écologie sociale.
MONNET	Bactériologie.
BANSSILLON	Physiologie et pathologie obstétricales.
CHATONNET	Physiologie B.
GUINET	Clinique endocrinologique
TRILLAT	Clinique de chirurgie orthopédique.
FREIDEL	Clinique stomatologique.
MARION Joseph	Clinique de chirurgie et d'orthopédie infantiles.
DORCHE	Matière médicale et législation pharmaceutique.
DUMONT Louis	Histologie et embryologie.
PERROT	Chimie.
CIER J.F.	Physiologie A.
PERRIN J.	Thérapeutique chirurgicale et chirurgie opératoire.
MICHAUD Pierre	Clinique de Chirurgie Cardiaque.
X.....	Clinique médicale infantile et hygiène du premier âge.
X.....	Biologie médicale et pharmacodynamie.

PROFESSEURS A TITRE PERSONNEL

MM. BERGER	Physique nucléaire appliquée à la médecine.
BERTOYE	Bactériologie.
MANSUY	Neuro-chirurgie.
COLLET	Chimie générale et pharmaceutique.
SARROUY	Clinique de pédiatrie.
LACROIX	Hygiène et clinique des maladies des pays chauds.
LIARAS	Clinique chirurgicale propédeutique.
LECUIRE	Neuro-chirurgie.

MM.	REVOL	Médecine générale.
	GOINARD	Thérapeutique chirurgicale.
	CIER André	Pharmacie chimique et pharmacologie.

PROFESSEURS SANS CHAIRE

MM.	ROMAN	Parasitologie.
	FEROLDI	Anatomie pathologique.
	MORET	Physique biologique.

MAITRES DE CONFERENCES AGREGES TITULAIRES

MM.	CREYSSEL Roger	Chimie biologique.
	THIVOLET	Hygiène.
	GARIN	Parasitologie.
	PINET	Electro-radiologie.
	ODDOUX	Botanique et cryptogamie.
	De SOLLIERS	Chimie analytique.
	TOLOT	Médecine du Travail.
	DESPIERRE	Médecine générale.
	GUYOTAT	Neuro-Psychiatrie.
	DESCOTES	Chirurgie générale.
	JOUVET	Pathologie expérimentale.
	PEYRIN	Physique biologique.
	TOMMASI	Anatomie pathologique.
	BUFFARD	Electro-radiologie.
	LEJEUNE	Médecine générale et thérapeutique.
	De MOURGUES F.	Stomatologie.
	NAUSSAC	Maladies infectieuses.
	REBOUILLAT	Chirurgie générale.
	ROMAGNY	Pédiatrie.
	DELAHAYE J.P.	Médecine générale.
	DELEUZE R.	Anesthésiologie.
	GIRAUD M.	Electroradiologie diagnostic et thérapeutique.
	MICHEL	Anesthésiologie.

MAITRES DE CONFERENCES AGREGES STAGIAIRES

DUROUX	Anatomie.
BRETTE	Thérapeutique.
BOUCHET	Anatomie.
FAVRE-GILLY	Hématologie.
GIROD	Histologie et embryologie.
GRAS	Chimie biologique.
MALLEIN	Chimie analytique.
RIFFAT	Hygiène.
FAUCON	Biologie médicale et pharmacodynamie.
FLANDROIS	Physiologie.
VIALLIER-RAYNARD	Bactériologie.

AGREGE EN EXERCICE

MM. BURTHIAULT	Obstétrique.
FRANCOIS	Pédiatrie et puériculture.
GIGNOUX	Oto-rhino-laryngologie.
GUILLEMIN	Chirurgie générale.
JAUBERT DE BEAUJEU	Chirurgie générale.
MARION Pierre	Chirurgie générale.
FLAUCHU	Médecine générale.
PONT	Médecine générale.
SAUTOT	Chirurgie générale.
TRAEGER	Médecine générale.
VIGNON	Médecine générale.
BONAMOUR	Ophtalmologie.
COLIN	Médecine légale.
COLOMB	Dermatologie.
de MOURGUES Georges	Chirurgie générale.
DEVIC	Médecine générale.
DUMONT Martial	Obstétrique.
DURAND	Urologie.
FRANCILLON	Chirurgie générale.
SAUBIER	Chirurgie générale.
SCHOTT	Neuro-psychiatrie.
ALLEGRE	Neuro-chirurgie.
CHASSARD	Electro-radiologie.
FAYSSE	Orthopédie.
GAILLARD	Oto-rhino-laryngologie.
GARDE	Médecine générale.
HUGONNIER	Ophtalmologie.
KALB	Pneumo-phtisiologie.
LARBRE	Médecine générale.
MARET	Chirurgie générale.
MORNEX	Médecine générale.
NORMAND	Médecine générale.
PERRIN André	Médecine générale.
BETHENOD	Pédiatrie et puériculture.
DUMAS	Stomatologie.
FRIES	Médecine générale.
GARNIER	Obstétrique
LAMBERT	Médecine générale.
MICHOULIER	Chirurgie générale.
NOEL	Médecine générale.
ROBERT	Médecine générale.
SCHNEPP	Orthopédie.

EXAMINATEURS DE LA THESE

Monsieur le Professeur FROMENT, Président

Juges : MM. A. PERRIN, Professeur Agrégé
J. NORMAND, Professeur Agrégé
J.P. DELAHAYE, Professeur Agrégé.

- 0 o 0 -

I N T R O D U C T I O N

*
* *

Les techniques d'enregistrement des bruits du coeur ont fait, ces dernières années, d'importants progrès ; on les applique maintenant dans la pratique médicale et leur usage est devenu courant pour les cardiologues.

Dans le but de surmonter les limites de la phonocardiographie précordiale habituelle, certains auteurs essayèrent d'appliquer le microphone le plus près possible du coeur.
Ainsi, TAQUINI, en 1936, MILLER M. et GROEDEL, étudient le phonocardiogramme oesophagien,
IONA E., MESSINA et DUGHERA, la phonocardiographie épicardique, mais ces techniques s'avèrent vite de pratique assez limitée.

Par contre, la grande diffusion du cathétérisme cardiaque, suggère bientôt l'idée d'explorer les cavités cardiaques au moyen d'un petit transducteur situé à l'extrémité d'un cathéter. La phonocardiographie intracardiaque était née : il ne s'agissait donc plus de recueillir les bruits cardiaques et les souffles à distance du coeur, par l'intermédiaire des tissus, mais de les enregistrer tels qu'ils existent sur place, dans la masse liquide du sang, au voisinage immédiat du point litigieux, Communication Interventriculaire, Communication Interauriculaire, Canal artériel.

C'est à des auteurs japonais, YAMAKAWA et ses coll. SHIONOYA, NAGAI, YAMAMOTO, et OHTA, que revient le mérite d'avoir enregistré, en 1954, les premiers, un phonocardiogramme intracavitaire chez l'homme. Ils utilisaient un microphone condensateur appliqué à l'extrémité d'un cathéter, le corps du malade constituant la deuxième électrode du système.

Mais cette technique qui permettait d'enregistrer indéfiniment les vibrations des parois cardiaques et des vaisseaux, fut vite abandonnée, car les résultats étaient difficilement interprétables.

Aussi d'autres méthodes furent essayées à l'aide d'un transducteur piézoélectrique fixé à un cathéter, par ZUKERT et GILBERT en 1956, et par MOSKOVITZ, DONOSO et WELKOWITZ en 1957 ; mais cette méthode d'enregistrement phonocardiographique s'avéra de valeur pratique très peu satisfaisante.

LUISADA et LIU imaginent une technique bien plus simple :
Ils recueillent à l'extrémité extérieure du cathéter les bruits cardiaques transmis sous forme de vibrations du courant liquide, se trouvant dans le cathéter de COURNAND ; ils les amplifient grâce à un électromanomètre et les enregistrent à l'aide d'un tonographe. Mais cette technique est loin d'être précise, car elle recueille les oscillations parasites engendrées par les mouvements de la sonde agitée par les contractions cardiaques, et de plus les bruits s'inscrivent avec un certain retard.

Ce n'est qu'avec LEWIS et WALLACE, que les premiers enregistrements phonocardiographiques intracavitaires, vraiment valables, furent réalisés, grâce à l'emploi d'un microphone-cathéter de haute fidélité. Il était constitué par un transducteur cylindrique de titanate de barym opaque aux rayons X, avec lequel ces auteurs ont enregistré un grand nombre d'observations.

D'autres auteurs, comme FERUGLIO utilisant le dispositif de WALLACE et ses coll., publie les observations de 50 sujets porteurs de différents types de cardicpathie congénitale.

Mais ces capteurs privent le cathérérisme d'un élément capital pour le repérage et donc pour le diagnostic : la courbe de pression à l'endroit même où est enregistré le bruit ou le souffle.

C'est pourquoi, SOULIE, BOUCHARD, LAURENS et ALLARD, mirent au point dès 1959, un "micromanomètre" capable d'enregistrer simultanément, en un point précis de la cavité cardiaque, la courbe de pression et les fréquences acoustiques. Le préfixe "micro" est ici strictement exact : le manomètre réalisé par

ces auteurs a la forme d'un cylindre en plexiglas, long de 8 mm et dont le diamètre ne dépasse pas 2,5 mm ; il est fixé sur un cathéter double : un canal permet le passage du cable, l'autre canal débouche sur un trou latéral situé à 12 mm de l'extrémité ; le point d'exploration du manomètre est donc en réalité double, cette particularité permet un repérage précis du point où se trouve l'extrémité de la sonde.

Cette microsonde réellement révolutionnaire par sa technique a permis à SOULIE et coll. de créer une nouvelle méthode d'investigation dans les diverses cardiopathies droites et gauches, et d'en tirer des résultats dont la portée et l'intérêt se sont avérés, chaque jour, plus importants.

Ces résultats ont été magnifiquement exposés dans un très instructif mémoire, "Le son intracardiaque", qui illustre excellement tout l'avantage que l'on peut tirer de cette nouvelle technique, à l'heure où la chirurgie cardiaque est en plein essor.

Plus récemment, d'autres techniques ont été utilisées, ne faisant pas intervenir des variations d'inductance, comme le micromanomètre de SOULIE, mais des variations de piézo-résistance, comme le microtransducteur construit par GULTON, avec des électrodes de silicium.

D'autres procédés font appel à des transducteurs piézo-électriques employant du quartz ou des céramiques commerciales, fixés à l'extrémité d'un cathéter. Ils ont été utilisés avec des résultats appréciables.

En utilisant la microsonde mise au point par SOULIE et coll., nous avons groupé dans ce travail les enregistrements phonocardiographiques intracavitaires de 60 sujets ; quelques-uns, malgré une séméiologie clinique bruyante avaient un tableau hémodynamique normal ; la plupart étaient atteints des diverses variétés de cardiopathies congénitales.

Ces observations ont été recueillies au Laboratoire d'hémodynamique de l'Hopital du Tondu à Bordeaux (Professeur BROUSTET, Professeur Agrégé BRICAUD).

Des résultats constants et importants ont été acquis par cette technique d'investigation intracardiaque, tant dans l'étude du mécanisme d'apparition des souffles que dans la localisation exacte de ces souffles.

Ce sont ces résultats que nous nous proposons d'exposer dans ce travail, en montrant les avantages ou les inconvénients que présente la phonocardiographie intracavitaire sur la phonocardiographie habituelle. Nous nous efforcerons d'en définir les limites et sa place par rapport au phonocardiogramme thoracique, et à l'angiocardiographie sélective.

* * *

BASE D'ETUDE

1°) Equipement

- Le micromanomètre intracardiaque qui nous a permis de faire cette étude, est celui mis au point par ALLARD et LAURENS ; nous ne reviendrons pas sur la description du phonocathéter si bien faite par SOULIE, dans un important travail consacré au "Son intracardiaque", mais nous noterons que l'originalité du micromanomètre repose sur le fait qu'il permet à la fois, l'enregistrement des bruits et des souffles, et de la courbe de pression à l'intérieur même du coeur, évitant ainsi :

les oscillations parasites engendrées dans le système hydraulique, cathéter manomètre, par les mouvements de la sonde, agitée par les contractions cardiaques ;

mais aussi le retard de perception des phénomènes acoustiques et des variations de pression, transmis par la longue colonne liquidienne du cathéter.

- Les signaux recueillis par le phonocathéter sont transmis à une chaîne d'enregistrement représentée par une unité électronique Telco, qui donne simultanément, les pressions sur les basses fréquences, et le son sur les hautes fréquences.

- Le canal latéral du cathéter a permis d'enregistrer une deuxième courbe de pression grâce à un manomètre extérieur, branché sur une autre unité électronique, qui n'avait malheureusement pas la même linéarité ni la même sensibilité, si bien qu'il était très difficile de faire superposer parfaitement sur l'oscilloscope les deux courbes de pression.
Le rôle de ce deuxième manomètre est très important, car il permet,

- de repérer le zéro en superposant très étroitement les deux courbes de pression,

- mais aussi, il permet de préciser l'endroit exact où se trouve située l'extrémité du cathéter, lorsque la tête du capteur a franchi les valves ou une communication, par exemple, et que le trou latéral est resté dans une autre cavité ; les deux courbes reproduisent les pressions des deux cavités différentes.

- Les phonocardiogrammes thoraciques ont été enregistrés de deux façons :

a) A l'aide d'un appareil Hellige à 3 canaux, comportant 4 gammes de fréquence, permettant l'étude des souffles dans les hautes fréquences et les bruits cardiaques dans les basses fréquences. La vitesse de déroulement du papier est de 10 cm/s.

b) Dans quelques cas particuliers, afin d'avoir un enregistrement simultané du son intra et extracardiaque, nous avons utilisé au cours du cathétérisme un phonocardiogramme Racia. Par une série d'artifices électriques, le son, la pression intracardiaque et le phonocardiogramme thoracique, ont été enregistrés simultanément, par une caméra Telco, déroulant son film à la vitesse de 5 cm/s.

2°) Le cathétérisme au micromanomètre

Le cathétérisme au micromanomètre ne présente théoriquement pas plus de difficultés que le cathétérisme avec une sonde normale, pour SOULIE et ses Coll. qui ont décrit de façon détaillée la technique du cathétérisme au micromanomètre, et insisté sur l'innocuité d'une telle méthode.

C'est cette technique que nous avons utilisée pour toutes nos explorations intracavitaires au micromanomètre. Mais nous avons rencontré un certain nombre de difficultés qu'il convient de signaler.

Chez le jeune enfant tout d'abord, le calibre de la veine, s'il permet un cathétérisme avec une sonde normale de taille très petite, n'autorise souvent pas le passage de la microsonde n° 8, à double lumière.

De même l'absence de courbure de "l'extrémité cardiaque" de la microsonde, associée à une certaine rigidité du cathéter, empêche d'orienter l'extrémité de la sonde par des mouvements de torsion appliqués au cathéter, ce qui gêne dans les recherches des voies anormales ou dans l'exploration

minutieuse de la cavité ventriculaire droite, et oblige à des manoeuvres répétées et nombreuses.

La raideur de la sonde ne permet pas toujours, d'effectuer dans l'oreillette droite la formation des boucles nécessaires pour passer directement de l'oreillette droite dans l'infundibulum du ventricule droit, d'autant plus que son extrémité rigide oblige à n'effectuer ces courbures intracardiaques que progressivement et avec douceur.

Toute manipulation de la microsonde dans le ventricule droit destinée à changer la direction de l'extrémité du cathéter, est le plus souvent à éviter, car elle est dangereuse et engendre de nombreuses extrasystoles, ou troubles du rythme, qui nous obligent souvent à arrêter l'exploration intracavitaire.

Néanmoins, avec quelque habitude, il n'est pas rare de surmonter certaines de ces difficultés, et nous n'avons jamais obtenu, malgré le maniement un peu délicat de la microsonde, ni de lésions de l'endocarde, ou des vaisseaux, consécutives à l'utilisation du micromanomètre, ni de complications résultant de cette manoeuvre.

Nous avons pu ainsi explorer au micromanomètre, depuis 1960, un grand nombre de sujets présentant soit des cardiopathies congénitales soit des cardiopathies acquises diverses.

Nous avons retenu dans ce travail, les observations de sujets présentant une cardiopathie congénitale chez qui l'enregistrement phonocardiographique intracavitaire était satisfaisant.

Ces observations se répartissent, en fonction du diagnostic final, de la façon suivante :

- 12 cas de Communication Interventriculaire,
- 26 cas de Communication Interauriculaire,
- 5 cas de Canal Artériel,
- 23 cas de Souffle Infundibulo-pulmonaire, avec bilan hémodynamique normal.

Tous ces sujets ont bénéficié d'un examen clinique, radiologique, électrocardiographique, et hémodynamique, ainsi que d'une angiocardiographie sélective.

*

* *

COMMUNICATION INTER AURICULAIRE

(CIA)

L'exploration au micromanomètre de la Communication Inter Auriculaire, présente de multiples intérêts, elle se propose d'authentifier, de préciser, d'analyser les rapports existant entre les phénomènes mécaniques et acoustiques enregistrés simultanément en un point très précis des quatre cavités cardiaques explorées, en se référant comme repère chronologique à l'électrocardiogramme. Et ceci, avec une très grande précision, car les courbes de pression et les phénomènes acoustiques sont enregistrés de façon parfaite, sans le moindre retard, sans parasite ni artéfact.

Malheureusement, les différentes cavités cardiaques n'ont pu être explorées synchroniquement, ce qui comporte donc une certaine imprécision dans l'étude des phénomènes acoustiques et mécaniques d'une cavité cardiaque par rapport à l'autre. Il aurait fallu pouvoir passer simultanément deux microsondes, ce qui, techniquement, était peut-être possible, mais nous ne disposions au début de notre étude que d'une chaine micromanométrique Telco. Néanmoins, en choisissant des sujets dont le rythme cardiaque s'est montré stable au cours du cathérérisme, nous pensons que la marge d'erreur est pratiquement négligeable.

L'exploration au micromanomètre a été pratiquée sur 17 malades, porteurs d'une Communication Inter Auriculaire, répartis de la façon suivante :

* <u>CIA type "Ostium Secundum"</u>

- 9 malades comprenant : 6 Ostium secundum isolés
  3 Ostium secundum associés à un retour veineux pulmonaire anormal, complet ou incomplet.

* CIA type "Ostium Primum" avec valve mitrale fendue
  - 5 malades.

* CIA type "Ostium Secundum" associé à une Communication Inter Ventriculaire : 3 malades.

Soit donc un total de 17 malades.

Un examen clinique, radiologique, électrocardiographique, a été pratiqué dans chaque cas, un phonocardiogramme externe dans 7 cas.

- L'âge s'étale de 13 mois à 60 ans. Tous ces malades ont été hospitalisés, soit pour la découverte d'un souffle au cours d'un examen systématique, soit pour des troubles fonctionnels habituels de dyspnée plus ou moins sévère. Il faut noter qu'aucun d'eux ne présentait de signes fonctionnels très importants, ni d'insuffisance cardiaque.

- La radiographie objective chez la plupart d'entre eux, une silhouette cardiaque légèrement augmentée de volume.

- A l'électrocardiogramme, tous nos malades sont porteurs d'un BBD incomplet, avec pour certains une surcharge ventriculaire droite notable.

- Tous ces malades ont bénéficié d'un Cathétérisme cardiaque droit qui a permis d'explorer :

12 fois, les quatre cavités cardiaques, par passage de la sonde et du micromanomètre dans la CIA,

5 fois, ni le cathéter, ni la microsonde n'ont pu franchir la Communication,

dans 3 cas, le cathéter a pu franchir une veine pulmonaire anormale se jetant dans l'oreillette droite.

Ce cathétérisme a en outre permis : de mesurer une oxymétrie dans les différentes cavités cardiaques explorées ; de calculer les débits, les résistances, les shunts ; enfin de calculer les pressions.

On note :

- 1 Hypertension Artérielle Pulmonaire franche :
  maxima 60mmHg

- 6 Hypertension Artérielle Pulmonaire modérée :
  maxima dépassant 30mmHg

- 10 pressions pulmonaires à la limite de la normale. Chez tous ces malades, la maxima ventriculaire droite est supérieure à celle de l'artère pulmonaire de 2 à 33mmHg.

- Tous ces malades ont bénéficié également, d'une Angiocardiographie sélective biplane en série, en fin de cathétérisme. Les injections ont été pratiquées au niveau de la Veine Cave supérieure, du Ventricule droit, du Tronc Artériel Pulmonaire. Elles ont permis la visualisation élective du segment choisi, et surtout de suivre le cheminement du liquide de contraste dans les différentes cavités cardiaques, sa traversée pulmonaire et son passage dans le coeur gauche et dans l'aorte.

Chez les 17 malades explorés, les angiocardiographies nous ont montré :

dans 17 cas, l'opacification des cavités droites auriculaires, au moment du temps gauche, en accord avec les autres données du cathétérisme.

dans 3 cas, elle a permis de montrer l'existence d'un retour veineux anormal se jetant dans l'oreillette droite, et une fois, dans la veine cave supérieure.

dans 3 cas, elle a permis de soupçonner, associée à la CIA, une Communication interventriculaire, qui a été confirmée par un cathétérisme gauche, par ponction ventriculaire gauche.

L'intervention chirurgicale a été pratiquée sur 11 malades, avec compte rendu opératoire.

Dans l'étude des 17 observations de Communication Interauriculaire que nous présentons, il nous est apparu logique, pour une plus grande clarté, d'exposer successivement :

. En premier lieu, l'étude des bruits cardiaques (1er et 2ème bruit), dans les différentes cavités et leur chronologie par rapport à l'électrocardiogramme et aux courbes de pression.

. Dans un second chapitre, nous étudierons les bruits de souffle successivement dans les divers types de CIA que nous avons retenus, par l'analyse comparative des phonocardiogrammes externes et internes, après un bref rappel clinique de chaque cas.

Les résultats obtenus dans l'étude des bruits de souffle, leur localisation, leur mode de production, nous permettront une meilleure compréhension du mécanisme physiopathologique de la Communication Interauriculaire.

*

* *

ETUDE DES BRUITS CARDIAQUES DANS LES CIA

LE PREMIER BRUIT

A - LE PREMIER BRUIT SUR LE PHONOCARDIOGRAMME EXTERNE

Plusieurs composantes interviennent dans la formation du 1er bruit. Nous savons qu'il est composé dans sa partie initiale de quelques brèves oscillations de fréquence et amplitude très faibles, suivies de quelques vibrations plus amples correspondant classiquement à la fermeture des valves auriculo-ventriculaires. Nos phonocardiogrammes ne nous permettant pas de bien différencier ces petites vibrations initiales du 1er bruit, c'est avec la première grande oscillation que commencera le 1er bruit dans nos calculs, comme le font la plupart des auteurs.

- Sur les 7 phonocardiogrammes thoraciques que nous avons enregistrés, le 1er bruit nous a paru normal à tous les foyers. Nous n'avons pas trouvé de dédoublement net du 1er bruit. L'intervalle QB1 , c'est-à-dire l'espace compris entre le pied de l'onde Q de l'électrocardiogramme et la 1ère grande oscillation du 1er bruit, a une durée moyenne de 0,05 s.
Cet intervalle sépare le début de la systole électrique, du 1er bruit : il peut être considéré comme normal puisque tous les auteurs le situent, chez l'individu normal, de 0,03 s à 0,07 s : NAZZI, 0,03 s à 0,07 s KELLY, 0,04 s ; WEISS, 0,05 s à 0,07 s ; GRAY, 0,06 s ; BROUSTET et BRICAUD (Thèse de DROUET), 0,04 s de moyenne.

Au foyer pulmonaire, le 1er bruit est le plus souvent moins bien individualisé, en raison de son intensité généralement plus faible, de sa durée plus brève, et du souffle important qui est accroché à ce 1er bruit.

B - LE PREMIER BRUIT SUR LE PHONOCARDIOGRAMME INTRACAVITAIRE

Les enregistrements phonocardiographiques au micromanomètre portant sur ces 17 CIA, nous permettent de constater que :

. Le 1er bruit est formé de vibrations d'amplitude remarquable dans la chambre de chasse du ventricule droit ; il diminue dans la chambre de remplissage du ventricule droit et plus encore dans le tronc de l'artère pulmonaire. Dans l'oreillette droite, le plus souvent le 1er bruit est de fréquence basse, et d'amplitude faible.

. La durée du 1er bruit est variable. Si dans le ventricule droit et le ventricule gauche, sa durée semble égale (0,06 s - 0,07 s en moyenne), il parait plus bref dans les artères pulmonaires (0,04 s) ; mais ici comme sur le phonocardiogramme externe, il faut tenir compte non seulement de la difficulté d'enregistrer les quelques vibrations initiales de faible amplitude par lesquelles débutent théoriquement le 1er bruit, mais aussi des difficultés que représente sa terminaison, en raison du souffle qui est très souvent accroché à ce 1er bruit.

Nous étudierons successivement :

1°) Le 1er bruit dans les cavités auriculaires
2°) Le 1er bruit dans les cavités ventriculaires droites, puis gauches.
3°) Le 1er bruit dans le Tronc artériel pulmonaire.
4°) Nous ferons une étude comparative de ce 1er bruit,
. dans les différentes cavités cardiaques et le Tronc artériel pulmonaire
. une étude comparée des phonocardiogrammes extra et intracardiaque.

1°) Le 1er bruit dans les cavités auriculaires

L'enregistrement du 1er bruit est le plus souvent difficilement visible, surtout dans l'oreillette droite où son amplitude est faible et sa durée très brève, ne dépassant jamais 0,04 s.

Le 1er bruit dans l'oreillette gauche semble précéder celui enregistré dans l'oreillette droite de 0,02 s. En effet, l'intervalle QB1 dans l'OG mesure en moyenne 0,045 s, alors que dans l'OD, cet intervalle mesure 0,06 s.

Sur la courbe de pression auriculaire, nous avons constaté chez tous nos malades que ce 1er bruit correspondait non au sommet, mais au début de l'onde c de la courbe auriculaire droite et gauche ; ce qui ne peut nous surprendre puisqu'il est bien établi, actuellement, que cette onde c serait la conséquence de la fermeture finale des valves auriculo-ventriculaires.

Cet accident c de la courbe auriculaire n'a d'ailleurs pas toujours une individualité très nette : dans 4 cas, seulement, nous avons constaté un accident c bien visible.

La morphologie des courbes de pression auriculaires gauche et droite est assez superposable à la morphologie de la courbe de pression auriculaire normale. Seule, la pression dans l'oreillette gauche que nous avons trouvée en moyenne égale à 7,7 mmHg, est supérieure à la pression moyenne de l'oreillette droite (moy. = 5,1 mmHg.)

Pourtant sur 10 enregistrements micromanométriques d'oreillette gauche, dont la morphologie nous a semblé tout à fait normale, nous avions 5 malades porteurs d'un Ostium Primum, avec fuite mitrale manifeste, objectivée par un gros souffle systolique d'insuffisance mitrale, lors du passage du cathéter du ventricule gauche vers l'oreillette gauche. Trois de ces malades ont été opérés, ils étaient porteurs d'une malformation de la mitrale dont la valve interne était fendue.

Il semble donc que ces fuites mitrales soient constituées par un petit jet puissant mais très localisé, n'influençant pas la courbe de pression auriculaire (pas de grande onde v), pour peu que la sonde soit à distance de la valve mitrale, ou en dehors du jet et des tourbillons satellites.

2°) Le 1er bruit dans les cavités ventriculaires

a) Dans le ventricule droit

. Le 1er bruit est plus net dans la chambre de remplissage

. L'intervalle QB1 a une durée moyenne de 0,052 s, moyenne calculée sur les 17 CIA ; cet intervalle doit donc être considéré comme normal, puisque tous les auteurs qui ont mesuré QB1 , chez l'individu normal, comme nous venons de le voir, le situe de 0,03 s à 0,07 s.

. Sur la courbe de pression ventriculaire droite, on note que la 1ère grande vibration du 1er bruit, qui correspondrait classiquement à la fermeture de la valvule tricuspide, s'inscrit dans tous les cas, non pas dès le début de la montée de pression ventriculaire (point A), mais 0,02 s à 0,03 s après, sur la ligne ascendante ; ce qui ne rejoint pas l'opinion de certains auteurs pour lesquels la 1ère grande oscillation du 1er bruit débuterait immédiatement avec la montée de pression ventriculaire. (FRIEDLAND, et AVILA, RAPPAPORT et SPRAGUE, LUISADA). Par contre, d'autres auteurs comme WIGGERS, CALO, SOULIE, font bien débuter la 1ère grande vibration du 1er bruit sur la ligne ascendante du ventriculogramme endocavitaire comme dans nos observations.

Le deuxième grand complexe de vibration du 1er bruit est synchrone de l'accident Os du ventriculogramme droit, qui correspond à l'ouverture des sigmoïdes pulmonaires.

. Si nous calculons sur la courbe ventriculaire droite, la durée de l'intervalle A-Os séparant le début de la systole mécanique du ventricule droit de l'ouverture des sigmoïdes pulmonaires, nous mesurons la période de mise en tension du myocarde ventriculaire droit, c'est-à-dire le temps de contraction isométrique du ventricule droit.

Il se décompose normalement en une phase d'ascension lente occupant le tiers de la phase totale, suivie d'une phase d'ascension rapide occupant les deux tiers restant. Sur nos courbes, nous n'avons pu différencier exactement ces deux phases ; mais la durée totale de la contraction isométrique dans cette série de CIA a pu être calculée et a les valeurs suivantes :

0,060 de moyenne dans les 6 CIA type Ostium Secundum
0,072 de moyenne dans les 3 CIA type Ostium Primum
0,080 de moyenne dans les 3 CIA associées à une CIV.

Sachant que la durée de la contraction isométrique a une valeur moyenne chez l'individu normal de 0,0615 (Thèse de DROUET 1960), nous pouvons donc conclure que dans les CIA, la durée de la contraction isométrique se situe dans les limites supérieures de la normale ; elle est par contre légèrement augmentée dans les Ostium Primum et surtout en cas de Communication Interventriculaire associée.

b) Dans le ventricule gauche

L'apparition du 1er bruit est plus précoce : nous trouvons une valeur moyenne de QB1 de 0,042 s, chiffre absolument normal si on le compare aux valeurs trouvées par LIAN, KELLY, CHAVEZ (0,04 s), DROUET et BONAVITA dans leur thèse (0,035 s).
Comme dans le ventricule droit, le 1er bruit survient 0,02 s environ après le début de la montée de pression ventriculaire. Nous n'avons pu calculer, comme sur le ventricule droit, la phase de contraction isométrique, car il est très difficile de repérer l'accident Os (ouverture des sigmoïdes aortiques) sur le ventriculogramme gauche.

3°) Le 1er bruit dans le TAP

. Son amplitude est très faible. Il n'est franchement visible que 11 fois sur 17 de nos malades, sa durée est brève, ne dépassant pas 0,03 s.

. L'intervalle QB1 mesure en moyenne 0,078 s. Le 1er bruit apparaît donc plus tardivement que dans le ventricule droit.

. Il s'inscrit dès le début de la montée de pression dans le TAP.

4°) Ces résultats nous emmènent à conclure que :

a) Dans le ventricule droit, le 1er bruit semble retardé par rapport au ventricule gauche de 0,022 s en moyenne. Ce retard peut s'expliquer :

. soit par la présence d'un Bloc incomplet de la branche droite, présent chez tous nos malades.

. soit par un asynchronisme normal entre la contraction ventriculaire gauche et la contraction ventriculaire droite qui survient, comme l'on sait depuis LEATHAM et GRAY, normalement 0,025 à 0,03 s après la contraction ventriculaire gauche.
Le retard de 0,022 s que nous avons enregistré, situe donc l'asynchronisme ventriculaire dans les limites de la normale.

b) Dans le TAP, le 1er bruit est franchement retardé par rapport au 1er bruit ventriculaire droit, puisqu'il survient 0,02 à 0,03 s après celui-ci.

. SOULIE, pour expliquer ce retard, admet que tant que les sigmoïdes pulmonaires sont fermées, le 1er bruit ventriculaire droit ne peut se transmettre dans l'artère pulmonaire. Cette explication semble corroborée par le fait que nous voyons apparaître le 1er bruit dans l'artère pulmonaire au moment même de la montée de pression dans cette artère, c'est-à-dire dès l'ouverture des sigmoïdes pulmonaires.

. Il est possible également que les premières vibrations du 1er bruit ventriculaire droit ne puissent se transmettre dans l'artère pulmonaire, et que l'on enregistre dans celle-ci que la troisième partie de ce 1er bruit, c'est-à-dire l'ouverture des valvules sigmoïdes, ce qui expliquerait son amplitude faible, sa durée très brève et son apparition tardive (0,078 s).

c) Dans les cavités auriculaires, la très faible amplitude du 1er bruit qui est d'ailleurs très difficilement visible, le plus souvent, sa durée très brève, laissent également supposer que l'on enregistre une partie seulement du 1er bruit ventriculaire.

En comparant ces résultats avec ceux du phonocardiogramme thoracique au foyer pulmonaire, nous constatons que l'intervalle QB1 , calculé dans 7 cas de nos CIA , oscille entre 0,05 s et 0,06 s , c'est-à-dire que le 1er bruit précordial se situe toujours avant le 1er bruit enregistré dans l'artère pulmonaire.

Ces résultats apparemment contradictoires, font penser que le 1er bruit ventriculaire droit, mais également ventriculaire gauche, se transmet plus facilement, au moins dans sa partie initiale, à la paroi thoracique, par vibration et résonnance des parois vasculaires, que dans l'artère pulmonaire où il est possible que l'on ne puisse enregistrer qu'une partie de ce 1er bruit.

*

* *

LE DEUXIEME BRUIT

L'étude du 2ème bruit est fort complexe dans les CIA et appelle quelques considérations préliminaires :

a) Si le relâchement isométrique des ventricules a été invoqué dans sa pathogénie, il est admis actuellement que le 2ème bruit traduit essentiellement le bruit de fermeture des sigmoïdes aortiques et pulmonaires, tendues par le poids de la colonne sanguine pulmonaire, qui vient s'appuyer sur elles.

b) Le 2ème bruit représente donc la fusion d'un bruit droit et d'un bruit gauche. Mais depuis CALO, LIAN, LUISADA, etc. nous savons que normalement existe un certain asynchronisme entre la fermeture aortique et celle de l'artère pulmonaire, se traduisant par un intervalle entre les deux vibrations, n'exécédant jamais 0,03 s, mais augmentant à l'inspiration. Lorsque la durée de cet intervalle augmente, on parle alors de dédoublement du 2ème bruit.

Cliniquement, nous savons que le 2ème bruit est généralement dédoublé dans les CIA, au foyer pulmonaire, invariable avec les mouvements respiratoires. Parfaitement décrit par LEATHAM et GRAY, il serait dû à un retard de fermeture des sigmoïdes pulmonaires. Nous le retrouvons à l'auscultation, 12 fois sur 17 de nos CIA ;

A - SUR LES 7 PHONOCARDIOGRAMMES EXTERIEURS,

pris aux différents foyers d'auscultation et à grande vitesse, que nous avons enregistrés dans cette série, nous constatons que

dans 5 cas, le 2ème bruit est dédoublé nettement. Le degré du dédoublement est en moyenne de 0,06 s, il est donc net et ample, les deux composantes aortique et pulmonaire étant d'intensité normale, dans tous les cas. Un fait intéressant est que ce dédoublement est surtout net au foyer pulmonaire, au 2ème espace intercostal gauche, et manque aux autres foyers.

Dans 2 cas, le 2ème bruit est unique et a une accentuation importante.

B - SUR LE PHONOCARDIOGRAMME INTRACAVITAIRE

1°) Le 2ème bruit dans les cavités auriculaires.

Dans les oreillettes, le 2ème bruit est souvent difficile à repérer car il est peu intense, bref, et survient juste à la fin de l'onde T de l'ECG ; il se situe 0,03 s en moyenne avant l'onde v de la courbe auriculaire ; il n'est jamais dédoublé.

2°) Dans les cavités ventriculaires

- Dans la chambre de chasse du ventricule droit, le 2ème bruit est généralement très net, d'une durée moyenne de 0,06 s ; il s'inscrit dès le début de la relaxation isométrique du ventricule droit, c'est-à-dire dès la fin de la phase d'éjection ventriculaire, au niveau de l'accident fs du ventriculogramme, représenté par un léger changement de pente de la courbe : fs représente la fermeture des valvules sigmoïdes pulmonaires.

Les tracés simultanés VD-TAP que nous avons étudiés, nous permettent de mieux préciser le début de la relaxation isométrique du ventricule droit, en prenant comme point de repère le ressaut dicrote de l'artère pulmonaire représentant la fermeture des valves sigmoïdes pulmonaires. Sur toutes nos courbes nous constatons toujours que le fs correspond, non aux petites vibrations initiales du 2ème bruit, mais à la première vibration ample du 2ème bruit.

- Pour le ventricule gauche, nous nous heurtons à plus de difficultés car l'accident fs n'est jamais bien net sur la courbe ventriculaire, et nous n'avons pas de tracés superposés VG-Aorte, pour nous permettre de préciser sur le ventriculogramme l'endroit exact de fermeture des valves sigmoïdes aortiques.

Le tracé électrocardiographique nous permet de constater que le début du 2ème bruit dans les cavités droite et gauche, se situe au niveau de

la fin de l'onde T , avec peut-être un léger retard (0,01-0,02 s) pour le 2ème bruit ventriculaire droit, mais il est bien difficile de repérer exactement la fin de l'onde T .

3°) Dans le TAP

Le 2ème bruit est nettement dédoublé dans 10 cas sur 13, car

dans 2 cas, les deux bruits ne sont pas dédoublés dans l'artère pulmonaire et sont synchrones dans toutes les cavités.

dans 1 cas, un large souffle systolique ne nous a pas permis de repérer le 2ème bruit qu'il englobait.

Dans les 10 cas étudiés, l'intervalle entre les deux composantes du 2ème bruit variait entre 0,04 et 0,06 s, il est donc net et ample.

La place des deux composantes du 2ème bruit sur la courbe de pression pulmonaire se situe :

pour la première composante, 0,02 à 0,03 s avant le début de l'onde dicrote qui est toujours très bien marquée sur la courbe de pression artérielle ;

pour la deuxième composante, soit tout à fait au début du ressaut dicrote, soit quelques centièmes de seconde après, rarement au sommet de l'onde dicrote.

Une étude comparative s'impose, pour expliquer le mécanisme de ce dédoublement du 2ème bruit, dans les CIA.

a) Comparaison chronolgogique par rapport au 2ème bruit du phonocardiogramme endocavitaire droit et gauche.

Nos études comparatives imposent certaines réserves : en effet, du fait que nous n'avons pu utiliser deux micromanomètres simultanés dans l'artère pulmonaire et le ventricule droit, nos résultats n'ont pas la rigueur et l'exactitude absolue de l'étude magistrale de SOULIE et ses coll. qui ont utilisé cette technique.

Nous avons essayé de résoudre le problème en choisissant des systoles pulmonaires et ventriculaires présentant un intervalle R-R rigoureusement égal et précédé d'un intervalle R-R égal. Nous pensons n'avoir introduit ainsi qu'une erreur négligeable. Nos résultats sont les suivants :

. dans 2 cas, le 2ème bruit est synchrone dans toutes les cavités, et non dédoublé dans l'artère pulmonaire. Il se situe juste à la fin de l'onde T de l'électrocardiogramme. Il faut noter que la clinique n'a pas mis en évidence de dédoublement du 2ème bruit dans ces deux cas, il s'agit d'un Ostium Primum et d'un Ostium Secundum.

. dans 6 cas, le 2ème bruit se situe à la fin de l'onde T de l'électrocardiogramme dans les cavités ventriculaires droite et gauche, alors que dans le TAP, si la 1ère composante se situe elle aussi à la fin de l'onde T (donc synchrone au 2ème bruit ventriculaire droit et gauche), la 2ème composante du B2 au contraire, se situe :

5 fois 0,08 s après l'onde T de l'électrocardiogramme
1 fois 0,04 s après l'onde T de l'électrocardiogramme.

. dans 2 cas, la chronologie est à peu près la même, mais la 1ère composante du 2ème bruit dans l'artère pulmonaire n'est pas visible.

b) Comparaison chronologique par rapport au 2ème bruit du phonocardiogramme thoracique.

Le phonocardiogramme extérieur, dans les 7 cas où nous l'avons enregistré, montre que les deux composantes du 2ème bruit précordial au foyer pulmonaire s'inscrivent dans des rapports chronologiques identiques aux deux composantes enregistrées dans l'artère pulmonaire, par rapport à l'onde T de l'électrocardiogramme. Il semble donc qu'il y ait synchronisme entre le 2ème bruit extérieur au foyer pulmonaire et le 2ème bruit enregistré dans l'artère pulmonaire, ce qui semble bien prouver que les deux composantes du 2ème bruit perçues sur le thorax prennent bien naissance dans le système ventriculo-pulmonaire droit.

c) Les rapports existant entre le dédoublement du 2ème bruit et le taux des pressions artérielles pulmonaires sont assez contradictoires. Ainsi nous retrouvons le dédoublement :

. 6 fois chez des sujets ayant une pression artérielle pulmonaire à la limite de la normale.

Nous ne retrouvons pas ce dédoublement

. chez un enfant présentant une forte hypertension artérielle pulmonaire à 60 mmHg, mais un 2ème bruit unique et très augmenté en amplitude et en intensité,

. et chez un enfant présentant une pression artérielle pulmonaire à 28 mmHG.

Il semble donc que le dédoublement du 2ème bruit dans les CIA, quoique très fréquent, ne soit pas en rapport avec le taux des pressions pulmonaires. Par contre, l'intensité du 2ème bruit semble directement fonction du taux de ces pressions pulmonaires, une intensité très importante du 2ème bruit permet de préjuger d'une hypertension artérielle pulmonaire très élevée. Mais du fait qu'il est impossible d'obtenir, avec les appareils d'enregistrement actuels, un étalonnage constant dans l'amplitude et la fréquence des phénomènes acoustiques que nous avons enregistrés, nous ne pouvons établir de comparaison très formelle.

d) La corrélation entre le dédoublement du 2ème bruit et l'importance du shunt interauriculaire semble par contre plus étroite.

En effet, ce dédoublement est toujours présent, dans le lot des CIA que nous avons explorées, chez celles qui s'accompagnent d'une élévation importante du débit du ventricule droit.

Ainsi, on trouve un dédoublement constant, net et large du 2ème bruit dans 3 Communications associées à un retour veineux pulmonaire anormal.

Mais une réserve s'impose : l'importance du shunt est calculée par l'oxymétrie. Or nous savons que celle-ci est très trompeuse et que ses données sont tellement variables qu'on ne peut fonder sur elles-seules une appréciaciation exacte et certaine du volume du shunt.

En conclusion, pour expliquer le mécanisme de ce dédoublement du 2ème bruit dans les Communications Interauriculaires, plusieurs hypothèses se présentent :

A - Si l'on admet que la 2ème composante du 2ème bruit représente la fermeture des valvules sigmoïdes, il faut admettre qu'il y a un retard droit de la fermeture sigmoïdienne de 0,04 à 0,06 s sur la fermeture des sigmoïdes aortiques, comme c'est le cas chez 6 de nos malades. Quel en serait le mécanisme ?

- Pour EISENBERG et HULTGREN, il s'agirait d'un allongement de la durée de la systole ventriculaire droite, qui doit faire face à une forte augmentation du volume systolique. Pourtant nous avons vu que les deux bruits dans les deux cavités cardiaques sont presque synchrones ; le retard de 0,01 - 0,03 s du ventricule droit sur le ventricule gauche n'explique pas le retard de 0,06 s perçu au niveau du 2ème bruit pulmonaire.

- L'asynchronisme ventriculaire par bloc de branche droit ne peut également l'expliquer pour les mêmes raisons ; de plus, nous constatons que l'intervention chirurgicale des CIA fait disparaître ce dédoublement, alors que le bloc de branche droit persiste longtemps après l'intervention.

Les 3 phonocardiogrammes thoraciques post-opératoires que nous avons étudiés, montrent que la 2ème composante du 2ème bruit n'est plus aussi tardive, à la fin de l'onde T de l'électrocardiogramme.
Ces faits seraient donc en faveur de la première hypothèse envisagée. La réduction du volume systolique par la fermeture de la communication entraînerait une diminution de la systole ventriculaire droite, qui reviendrait à la normale.

- Certains auteurs ont émis l'hypothèse d'un asynchronisme valvulaire isolé, sans donner d'explication très satisfaisante.

B - Pour SOULIE et ses collaborateurs, la 2ème composante du 2ème bruit enregistré dans l'artère pulmonaire, ne représenterait pas la fermeture des valvules pulmonaires ; il s'agirait d'une composante surajoutée, prenant naissance dans l'artère pulmonaire ; mais ils ne donnent aucune explication physiopathologique.

L'exploration phonocardiographique intracavitaire nous montre donc la complexité des faits dans l'étude du dédoublement du 2ème bruit au foyer pulmonaire, que l'on rencontre dans les communications inter auriculaires. Beaucoup d'hypothèses ont été émises, mais aucune ne peut être adoptée car elle ne nous donne pas d'explication physiopathologique valable, et satisfaisante.

La clef du problème nous sera peut-être révélée par la cinéangiocardiographie à très grande vitesse qui nous apporte l'incomparable avantage de l'étude cinétique : mise en évidence de l'asynchronisme ventriculaire ou valvulaire, et de l'altération du jeu valvulaire.

Les Autres Bruits dans les Cavités Cardiaques

- Le bruit auriculaire présystolique apparait 5 fois sur le phonocardiogramme auriculaire gauche et 2 fois dans l'oreillette droite ; nous ne l'avons jamais enregistré dans les autres cavités.

Il est formé de petites vibrations de basse amplitude, qui apparaissent à la fin de l'onde P de l'électrocardiogramme, 0,08 s en moyenne avant le début des vibrations initiales du 1er bruit. Sa durée est brève : 0,03 à 0,04 s.

Il correspond sur les courbes de pression auriculaires droite et gauche à l'onde a ; petite onde positive et arrondie, toujours bien individualisée quand le bruit auriculaire est visible.

- Des bruits diastoliques ont été enregistrés par le micromanomètre dans les cavités ventriculaire droite (4 fois) et ventriculaire gauche (6 fois). Il s'agit généralement de bruits constants et assez amples pour que nous éliminions un artéfact.

Ils surviennent :

. soit très tôt dans la diastole, immédiatement après le 2ème bruit, 0,06 à 0,10 s après son début. Ils pourraient correspondre à l'ouverture de la valve tricuspide ou mitrale.

. soit plus tardivement, jusqu'à 0,20 s après le début du 2ème bruit. Nous ne pouvons donner une explication satisfaisante sur l'origine de ces bruits dont la pathogénie n'a pu être encore élucidée.

- Un claquement artériel protosystolique est présent dans plusieurs cas,

2 fois sur le phonocardiogramme extérieur au foyer pulmonaire,

4 fois sur le phonocardiogramme enregistré dans l'artère pulmonaire.

Dans 2 cas, il est constant, retrouvé sur tous les tracés, dans 2 autres cas, par contre, il est inconstant et variable d'un tracé à l'autre.
Il se situe à la fin du 1er bruit et correspond à une oscillation très haute en fréquence et en amplitude, alors que le 1er bruit est généralement très atténué, comme nous l'avons déjà vu dans le TAP.
Il est intéressant de noter que, tous les cas où nous trouvons ce click d'éjection pulmonaire, correspondent à des CIA comportant un certain degré d'Hypertension artérielle pulmonaire.

*

* *

ETUDE DES BRUITS DE SOUFFLE DANS LA COMMUNICATION INTERAURICULAIRE

CIA Type "Ostium Secundum"

Ce groupe comprend :

. 6 cas d'Ostium Secundum isolé

. 3 cas d'Ostium Secundum associé à un retour veineux pulmonaire anormal.

I - Le souffle systolique

- Cliniquement , tous ces malades présentent un souffle systolique latéro-sternal gauche haut, maximum au 2°-3° espace intercostal gauche, d'intensité allant de 1/2 à 3 sur 6, irradiant très peu le long du bord gauche du sternum.

Le 1er bruit est normal, le 2ème bruit est le plus souvent dédoublé au foyer pulmonaire.

- L'électrocardiogramme associe :

. une déviation vers la droite de l'axe de QRS

. un bloc incomplet de branche droite du faisceau de HISS en V1.

. très souvent une modification du rapport R-S en précordiale

. quelquefois un allongement de P-R

- La radiographie met en évidence une légère augmentation de volume du ventricule droit avec saillie de l'artère pulmonaire qui est dilatée.

- L'enregistrement au micromanomètre nous montre que c'est dans le tronc de l'artère pulmonaire que nous enregistrons le souffle de la CIA, et fait capital, dans le tronc artériel principalement.

Il objective en effet, chez les 9 malades de ce groupe :

a) Dans le TAP.

Un souffle systolique de type éjection, c'est-à-dire commençant peu après le 1er bruit avec l'éjection ventriculaire, puis allant en augmentant brusquement en amplitude et en fréquence, pour décroitre plus lentement et se terminer peu avant la première composante du 2ème bruit pulmonaire.
Il est donc de type losangique à maximum mésosystolique.

Il est maximum, en intensité et en amplitude au niveau même de l'orifice pulmonaire, au niveau des valvules sigmoïdes.

Ce souffle disparait brusquement dès que le micromanomètre est retiré dans le ventricule droit.
Par contre, ce souffle se propage en aval, dans le tronc et les branches de l'artère pulmonaire où nous l'avons enregistré chez nos 9 malades explorés ; mais là, son intensité est notablement diminuée, sa durée plus brève.

La courbe de pression artérielle garde une morphologie tout à fait normale, sur les malades de cette série. Il existe néanmoins un gradient de pression systolique entre le ventricule droit et l'artère pulmonaire, variant de quelques mmHg, jusqu'à 20 mmHg, pouvant atteindre 28 mmHg pour une de nos malades.

b) Dans le ventricule droit

Au niveau du ventricule droit, le micromanomètre n'enregistre aucun souffle. Seuls les deux bruits cardiaques sont perçus nettement, dans 8 cas.

Exceptionnellement chez un seul de nos malades, porteur d'une grosse CIA, pour laquelle il a subi une intervention qui a mis en évidence un Ostium Secundum de grande dimension, nous avons recueilli sur le phonocardiogramme intracavitaire préopératoire :

- un très gros souffle, très intense dans le Tronc artériel Pulmonaire

- mais également, dans la chambre de chasse du ventricule droit, un souffle systolique bien moins intense mais constant, à maximum mésosystolique qui disparait dans la chambre de remplissage du ventricule droit. Ni

l'oxymétrie, ni l'angiocardiographie, ni d'ailleurs la morphologie du souffle ne mettent en évidence de Communication interventriculaire. La pression était respectivement de 59/6 mmHg dans le ventricule droit remplissage et de 51/19 mmHg dans la chambre de chasse.

Nous avons donc pensé qu'il s'agissait d'une sténose infundibulaire fonctionnelle, consécutive à l'énorme augmentation du débit ventriculaire. Le souffle commençait dès le début du trajet infundibulaire, pour atteindre son intensité maxima au niveau de l'orifice pulmonaire, où la pression systolique était chiffrée à 35 mmHg.

L'intervention a bien montré qu'il n'existait pas de sténose infundibulaire organique vraie, ni de sténose valvulaire.

c) Dans les cavités auriculaires,

la microsonde n'a enregistré aucun souffle systolique.

II - Le souffle diastolique

- Cliniquement, un souffle diastolique doux et peu intense peut être entendu dans les CIA dans deux circonstances :

. tantôt, il s'agit d'un souffle prolongé, débutant dès la fin du 2ème bruit, au moment de la fermeture des valvules pulmonaires, évoquant une insuffisance pulmonaire ;

. tantôt, il s'agit d'un souffle plus bref, à maximum télédiastolique, qui traduirait plus un rétrécissement tricuspidien fonctionnel, que le passage du flux sanguin à travers la communication.

- Le phonocardiogramme externe pris chez les 7 malades que nous avons étudiés, n'a pas mis en évidence de souffle diastolique, ce qui ne peut nous surprendre, car, comme le fait remarquer SOULIE, ces souffles sont le fait de CIA fonctionnellement très mal tolérées, occasionnant un retentissement hémodynamique important. Or ce n'est pas le cas de nos CIA explorées par le micromanomètre, comme nous l'avons précisé au début de notre étude.

- L'enregistrement intracavitaire de ces 9 Ostium Secundum nous montrent les faits suivants :

a) Dans les cavités auriculaires,

le micromanomètre a enregistré 3 fois, un souffle diastolique dans l'oreillette droite, faible, de durée brève, en rapport vraisemblablement avec le shunt interauriculaire, la sonde se trouvant près de la communication interauriculaire.
Il est intéressant de constater que ce souffle n'a pas été perçu sur le phonocardiogramme thoracique, ce qui prouve bien que la CIA est par elle-même muette.

- Dans l'oreillette gauche, le micromanomètre met en évidence dans 1 cas, un léger souffle diastolique, absent d'ailleurs dans la cavité ventriculaire gauche et dans l'oreillette droite. L'interprétation de ce souffle est difficile ; il nous a semblé que ce souffle était peut-être dû au passage du sang de l'oreillette droite vers l'oreillette gauche, car cette malade était porteuse d'un retour veineux pulmonaire anormal important, se jetant dans la veine cave supérieure. Les pressions dans l'oreillette droite et l'oreillette gauche étaient d'ailleurs égales, 8 mmHg.

b) Dans les cavités ventriculaires ,

une seule fois le micromanomètre met en évidence dans la chambre de remplissage du ventricule droit, un souffle diastolique constant, protodiastolique, absent dans l'oreillette droite. Sur la courbe de pression ventriculaire, ce souffle est maximum au moment du remplissage rapide du ventricule droit.

Comme nous n'avons pas observé au cours du cathétérisme de gradient de pression diastolique entre l'oreillette droite et le ventricule droit, il nous a paru logique d'admettre que ce souffle était causé par une sténose tricuspidienne, relative à l'hyperflux auriculaire droit, semblable aux quelques exemples que nous donnent FERUGLIO, LEWIS et SOULIE. En effet, il semble que la vitesse du flux auriculaire considérablement accrue, puisse créer un régime turbulent, d'où apparition d'un souffle diastolique dans le ventricule droit, dès l'ouverture de la valve tricuspide.

La possibilité d'une insuffisance pulmonaire dont le relfux serait transmis dans la chambre de remplissage du ventricule droit, est à rejeter car la pression diastolique de l'artère pulmonaire n'est pas abaissée, et le souffle diastolique apparaît 0,08 s après le B2 ; et de plus,dans de tels cas, SOULIE montre que le souffle est maximum à la partie haute du ventricule droit, juste sous les valvules pulmonaires, ce qui n'est pas le cas pour notre malade.

De même, la possibilité d'un souffle d'Insuffisance Aortique transmis dans la cavité ventriculaire droite, par vibration des parois, est à rejeter, car dans la cavité ventriculaire gauche le micromanomètre ne relève aucun souffle.

Les angiocardiographies sélectives viennent confirmer cette hypothèse, visualisant une importante CIA, sans autre anomalie associée, ni sténose tricuspidienne organique, ni insuffisance pulmonaire ni aortique.

En conclusion, nous constatons que le souffle diastolique perçu à l'auscultation de certaines CIA, peut avoir une double origine selon son siège :

. soit, souffle d'insuffisance pulmonaire, haut situé,

. soit, le plus fréquemment, souffle de remplissage ventriculaire rapide plus bas situé, en rapport avec des phénomènes de turbulence, se produisant à l'arrivée du flux auriculaire dans le ventricule droit.

*

* *

ETUDE DES BRUITS DE SOUFFLE DANS LA COMMUNICATION INTERAURICULAIRE

CIA avec fente mitrale

Ce groupe comprend 5 malades.

- Cliniquement

Tous ces malades sont porteurs d'un souffle systolique maximum aux 2ème-3ème espace intercostal gauche, suivi d'un dédoublement du 2ème bruit. Il s'y associe un souffle holosystolique plus intense, d'origine plus basse (4ème-5ème espace intercostal gauche), irradiant vers la pointe et dans l'aisselle, évoquant une Insuffisance mitrale.

- L'électrocardiogramme met en évidence :

un bloc incomplet de la branche droite du faisceau de HISS en V1, et surtout une déviation vers la gauche de l'axe de QRS , qui a fait porter le diagnostic d'Ostium Primum, chez ces malades.

- La radiographie

montre une saillie de l'artère pulmonaire qui est dilatée, une légère augmentation de volume du ventricule droit, mais aussi du ventricule gauche.

- Le cathétérisme cardiaque a permis de montrer :

. un point capital, chez ces 5 malades, le passage très facile de la sonde et du micromanomètre de l'oreillette droite vers l'oreillette gauche, par une communication très large.
Par contre, 2 fois, le micromanomètre n'a pu monter dans le TAP.

. un shunt G ---> D toujours important à l'étage auriculaire, shunt qui ne se complète pas à l'étage ventriculaire, permettant d'éliminer une déhiscence septale ventriculaire.

Les 5 courbes de pression dans les cavités droite et gauche, et les 3 courbes de pression artérielle enregistrées, ont une morphologie normale. Seule la pression dans le ventricule droit est légèrement augmentée (35 mmHg de moyenne), avec un léger gradient de pression entre le ventricule droit et l'artère pulmonaire (moy. = 26 mmHg). Mais il n'y a aucune sténose pulmonaire anatomique.

Enfin, fait important, les courbes de pression de l'oreillette gauche présentent, dans les 5 cas, au voisinage immédiat de la mitrale une onde systolique anormale traduisant l'insuffisance mitrale, alors que ces courbes sont tout à fait normales, lorsqu'on s'en éloigne.

- Une angiocardiographie sélective a été réalisée chez tous ces malades. L'injection ventriculaire gauche a permis de confirmer nettement la double lésion, dans tous les cas : CIA avec mitrale fendue, par la visualisation de la régurgitation vers l'oreillette gauche.

- Une intervention chirurgicale réparatrice a été pratiquée sur 4 de ces 5 malades.

Elle a permis de fermer 2 fois un Ostium Primum, par une pièce d'ivalon, et de réparer la valve mitrale fendue ;

Mais 2 fois, il s'agissait d'un Ostium Secundum de grande dimension, associé, pour l'un, à une agénésie du bord libre de la petite valve de la mitrale,

pour l'autre, à une fente de la mitrale qui a été suturée.

- Nous avons exploré au micromanomètre ces 5 CIA.

L'enregistrement phonocardiographique nous a montré deux variétés de souffle :

1°) - Un souffle systolique de type éjection dans le TAP, absolument identique à celui trouvé au cours de l'exploration de la CIA de type Ostium Secundum.

C'est un souffle systolique, à maximum mésosystolique, débutant après le 1er bruit, d'emblée crescendo, puis allant lentement décrescendo, pour s'arrêter avant un 2ème bruit toujours largement dédoublé.

Il disparait également dès le retrait du cathéter dans la chambre de chasse du ventricule droit, par contre il se propage loin en aval dans le tronc et les branches de l'artère pulmonaire.

2°) Un souffle systolique de type régurgitation dans l'oreillette gauche, a été enregistré chez nos 5 malades.

Il traduit la régurgitation du sang du ventricule gauche vers l'oreillette gauche, par la fente mitrale au moment de la systole.

L'intensité de ce souffle est variable, mais il est très localisé et atteint son maximum d'amplitude à proximité immédiate de la valve mitrale, dans le jet même de la régurgitation mitrale. Il diminue vite d'intensité, pour disparaître à distance de la mitrale, ou lorsque la microsonde passe dans la cavité ventriculaire gauche.

Le caractère phonocardiographique de ce souffle est variable :

. Chez un seul malade, nous avons trouvé le souffle de régurgitation classique, souffle holosystolique de même amplitude tout au long de la systole, couvrant le 2ème bruit.

. Chez tous les autres, nous avons la surprise de constater qu'il s'agit d'un souffle en losange, à maximum mésosystolique ;

La courbe de pression auriculaire gauche qui subit également de grosses modifications au point très localisé de la fuite, peut rester normale à distance de la valve mitrale, comme le montrent tous nos enregistrements.

Ces faits ont un grand intérêt, car ils prouvent qu'il est indispensable de faire une bonne exploration de la région valvulaire, avant de conclure que la systole est silencieuse et la courbe de pression auriculaire normale.

3°) Dans les autres cavités cardiaques nous ne devons relever, théoriquement, aucun phénomène acoustique anormal ; en réalité l'exploration micromanométrique a montré :

. Chez un malade, un souffle systolique dans l'oreillette droite, superposable à celui se trouvant dans l'oreillette gauche : c'est pourquoi il nous a semblé que ce souffle était dû, non pas à une insuffisance

tricuspidienne avec régurgitation de sang du ventricule droit vers l'oreillette droite,

mais plutôt une régurgitation à partir du ventricule gauche par la fente mitrale, à la fois dans l'oreillette gauche, mais aussi dans l'oreillette droite par la large communication interauriculaire.

D'ailleurs l'intervention semble le confirmer, car les chirurgiens ont trouvé une large CIA avec fente mitrale, mais pas d'anomalie de la valve tricuspidienne.

Chez ce même malade, nous avons enregistré à un certain moment dans l'oreillette droite, un souffle diastolique important, peut-être dû au shunt à travers la CIA, car l'extrémité du micromanomètre devait se trouver au niveau de la communication.

De même, toujours chez ce malade, la microsonde a mis en évidence dans le ventricule gauche, un souffle systolique constant mais peu intense, télésystolique, s'arrêtant au 2ème bruit qui est très accentué ; nous n'avons pas d'interprétation valable de ce cas isolé, d'autant plus que le chirurgien n'a pas mis en évidence de communication interventriculaire.

. Chez un autre malade, le micromanomètre a enregistré dans la cavité gauche, un très gros souffle systolique de type régurgitation, rectangulaire, en rapport vraisemblablement avec une CIV. Pourtant les angiocardiographies sélectives n'ont pas révélé de shunt à l'étage ventriculaire.

. Enfin, nous avons trouvé chez 2 malades, dans la chambre de remplissage du ventricule droit, un gros souffle diastolique, correspondant sur la courbe de pression au moment du remplissage ventriculaire. Ce souffle, absent dans l'oreillette droite, nous a semblé en rapport avec un rétrécissement tricuspidien relatif à l'augmentation de débit des cavités auriculaires droites.

En conclusion, l'exploration micromanométrique des Ostium Primum, apporte un élément capital dans le diagnostic de cette malformation : c'est l'enregistrement du souffle de régurgitation dans l'OG, traduisant l'incompétence de la valve mitrale fendue.

COMMUNICATION INTERAURICULAIRE ASSOCIE A UNE COMMUNICATION INTERVENTRICULAIRE

Nous avons exploré au micromanomètre 3 malades associant à une grosse CIA une petite CIV. L'enregistrement phonocardiographique intracavitaire nous montre :

1°) L'existence dans le tronc et les branches de l'artère pulmonaire d'un souffle systolique identique à celui trouvé dans toutes les CIA dans 2 cas ;

2°) Mais aussi l'existence d'un souffle systolique dans la cavité ventriculaire droite, en rapport avec la CIV dans 3 cas, souffle dont nous étudierons les caractéristiques dans le prochain chapitre consacré aux CIV.

*

* *

COMMENTAIRES SUR LES RESULTATS OBTENUS

L'exploration micromanométrique des CIA est très intéressante car elle apporte des éléments nouveaux nous permettant d'enrichir nos connaissances sur la physiopathologie de cette cardiopathie.

1°) Nous avons pu étudier les bruits cardiaques dans les quatre cavités cardiaques, analyser leur chronologie exacte par rapport à l'électrocardiogramme et la courbe de pression ventriculaire ou pulmonaire, simultanément.

. En ce qui concerne le 1er bruit, nous avons vu qu'il y avait précession du 1er bruit gauche, sur le 1er bruit droit, précession se situant dans les limites de la normale (0,02 s).
Il est donc probable que l'aspect de bloc de branche incomplet droit que l'on retrouve chez tous ces malades, ne crée pas un asynchronisme ventriculaire plus marqué. Les travaux tant anatomo-histologiques de LENEGRE que vectocardiographiques de GRISHMAN et JOUVE conduisent d'ailleurs à voir dans l'image de bloc de branche droit, plus l'expression d'une hypertrophie ventriculaire droite que d'un trouble de conduction.

. L'étude du 2ème bruit nous a montré que le 2ème bruit était le plus souvent dédoublé, au-delà des limites normales. Nous avons pu constater la difficulté d'interprétation de ce dédoublement et pensé qu'il était étroitement lié à l'importance du shunt interauriculaire.

2°) Mais la phonocardiographie intracavitaire nous a permis de préciser le siège du souffle systolique de la CIA. Ce souffle se localise dans le TAP (où nous l'avons enregistré 13 fois) et non au niveau du défaut septal. La physiopathologie de la CIA nous permet de comprendre la localisation du souffle. On admet que l'énorme augmentation du débit des cavités droites (consécutive au shunt G $\longrightarrow$ D à l'étage auriculaire), détermine, malgré le large diamètre de l'orifice pulmonaire, une authentique sténose pulmonaire.

Une telle notion n'est pas nouvelle, puisque déjà PUECH en 1953, BROUSTET et BRICAUD en 1955, LEATHAM en 1956, admettaient que le souffle de la CIA était un souffle d'éjection prenant naissance dans l'artère pulmonaire.

La phonocardiographie intracavitaire confirme donc de façon indiscutable, ce que jusqu'ici ces auteurs avaient supposé : l'orifice pulmonaire, quoique anatomiquement normal, s'avère insuffisant pour assurer l'énorme écoulement du flux sanguin qui le traverse. Il s'agit donc d'un rétrécissement pulmonaire relatif à l'augmentation de débit, expliquant la chute de pression systolique entre la cavité ventriculaire droite et le tronc de l'artère pulmonaire.

Cette notion de chute de pression entre le ventricule droit et le TAP serait pour SOULIE capitale dans la genèse du souffle ; "la chute de pression détermine la formation de tourbillons donnant naissance au souffle". Il y aurait donc proportionnalité entre l'intensité du souffle et le gradient de pression VD-TAP.

En réalité, la chute de pression entre la cavité ventriculaire droite et le TAP, nous paraît être l'expression d'un autre phénomène. Il semble que l'intensité du souffle soit en rapport avec la vitesse d'éjection du flux systolique : le gradient de pression ne serait qu'une conséquence, qui peut d'ailleurs être modifiée par plusieurs facteurs : résistance pulmonaire, calibre du réseau artériel, valeur des pertes de charge. Ainsi, malgré l'élargissement de l'anneau sigmoïdien, l'importance du volume systolique implique par obligation une augmentation considérable et instantanée de la vitesse d'éjection ventriculaire droite.

L'arrivée de ce jet systolique à grande vitesse dans une artère pulmonaire où la pression est plus basse, détermine des phénomènes de VENTURI, d'où importante formation de remous, remous qui sont directement responsables du souffle.

Ces remous entraînent une dilatation du tronc de l'artère pulmonaire, ainsi qu'une perte d'énergie importante, qui ajoutée aux pertes de charges provoquées par le frottement du flux systolique contre les parois, diminuent la pression statique et font apparaître un gradient de pression dans l'artère pulmonaire.

Les angiocardiographies sélectives apportent d'ailleurs de précieux arguments en faveur de cette hypothèse, car elles nous permettent, lors de l'injection du produit de contraste dans le ventricule droit, de visualiser directement la présence d'ondes tourbillonnantes importantes dans la partie initiale de l'artère pulmonaire, qui subit ainsi une dilatation très nettement visible sur de nombreux clichés, dilatation qui exagère encore la turbulence.

Le gradient de pression dans la sténose pulmonaire relative de la communication interauriculaire, doit donc être examiné à la lumière de la vitesse et du volume du sang qui règnent à cet endroit.

3°) Au point de vue diagnostic, seul le passage du micromanomètre à travers la CIA, (11 fois), affirme le diagnostic, car la seule perception d'un souffle systolique d'éjection dans le TAP ne peut prouver la présence d'une CIA.

- L'exploration de la cavité auriculaire gauche offre un grand intérêt puisqu'elle a pu permettre de recueillir chez 5 de nos malades un souffle systolique en rapport avec une fuite mitrale. La nécessité d'une exploration soigneuse de l'oreillette gauche s'impose puisque ce souffle, le plus souvent, n'est pas perçu à distance de la valve mitrale, mais à proximité immédiate de la valve incontinente. Il est probable donc que la fente mitrale réalise de petites insuffisances mitrales, à jet très puissant et très localisé pouvant échapper à l'enregistrement endocavitaire.

Le mécanisme de production de ce souffle est en tout point comparable à celui que nous avons décrit dans l'artère pulmonaire. Au niveau de la fente mitrale, le flux régurgitant présente une vitesse et une pression considérables ; l'arrivée de ce jet dans l'oreillette gauche où la pression est basse, détermine la formation de tourbillons et de remous directement responsables du souffle. Il revêt, dans les 5 cas, une forme triangulaire, de type éjection.

- L'exploration des cavités ventriculaires au micromanomètre peut révéler la présence d'un souffle systolique dans le ventricule droit, permettant d'évoquer une CIV, comme ce fut le cas chez 3 de nos malades mais également la présence d'un souffle diastolique (1 fois) en rapport généralement avec un remplissage ventriculaire rapide. Il est par ses critères phonocardiographiques distinct du souffle diastolique d'insuffisance pulmonaire ou

d'insuffisance aortique, puisqu'il survient au moment de l'ouverture des valves auriculo-ventriculaires, donc après un certain délai après le 2ème bruit.

L'intérêt au point de vue diagnostic de l'exploration au micromanomètre des CIA est donc assez contradictoire. En effet, si elle ne peut affirmer de façon absolue la présence d'une CIA par le seul enregistrement d'un souffle dans l'artère pulmonaire, elle peut cependant permettre d'évoquer la présence d'une anomalie associée. (5 fois une fuite mitrale - 3 fois une CIV dans le groupe de ces 17 malades).

4°) Mais l'étude comparative des renseignements hémodynamiques apportés par la phonocardiographie endocavitaire, avec ceux apportés par l'angiocardiographie sélective, nous ont montré à quel point les données de l'angiocardiographie sont inestimables et indispensables dans les CIA, car elle seule, lorsqu'elle est techniquement satisfaisante permet d'obtenir un diagnostic anatomique précis.

*

* *

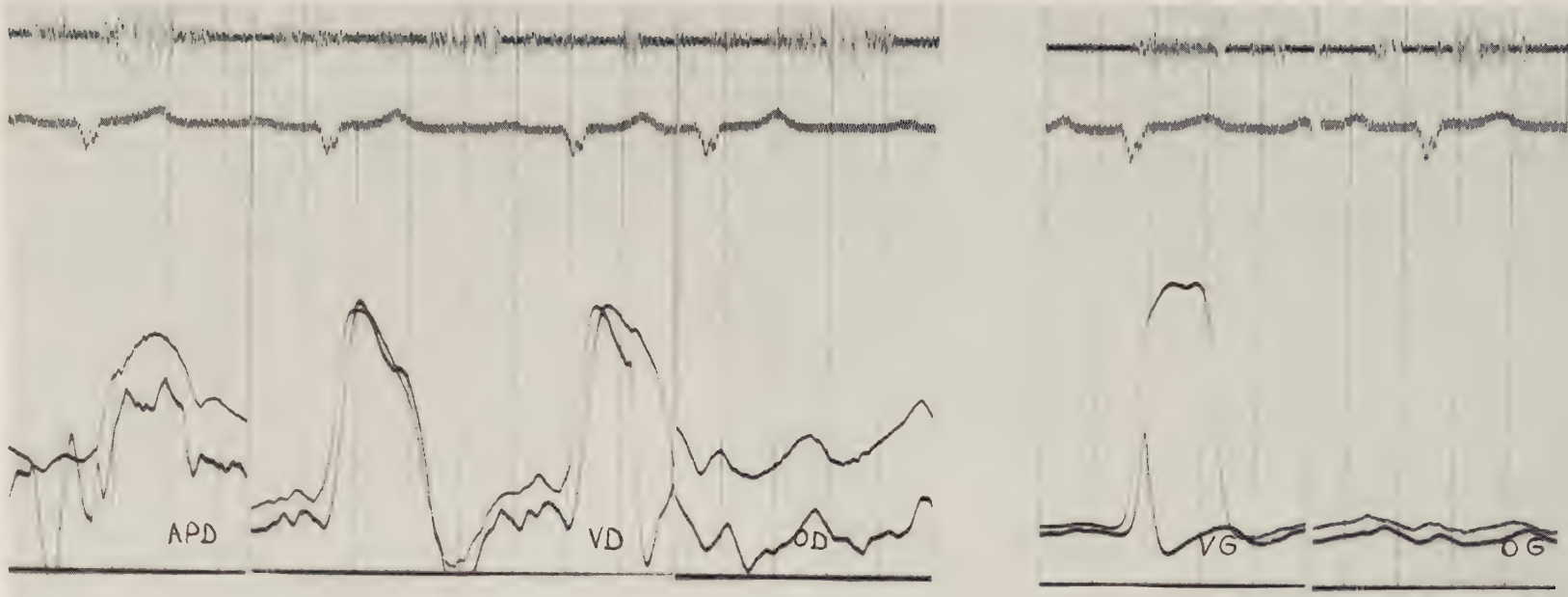

Enregistrement Phonocardiographique intracavitaire dans une CIA type Ostium Primum

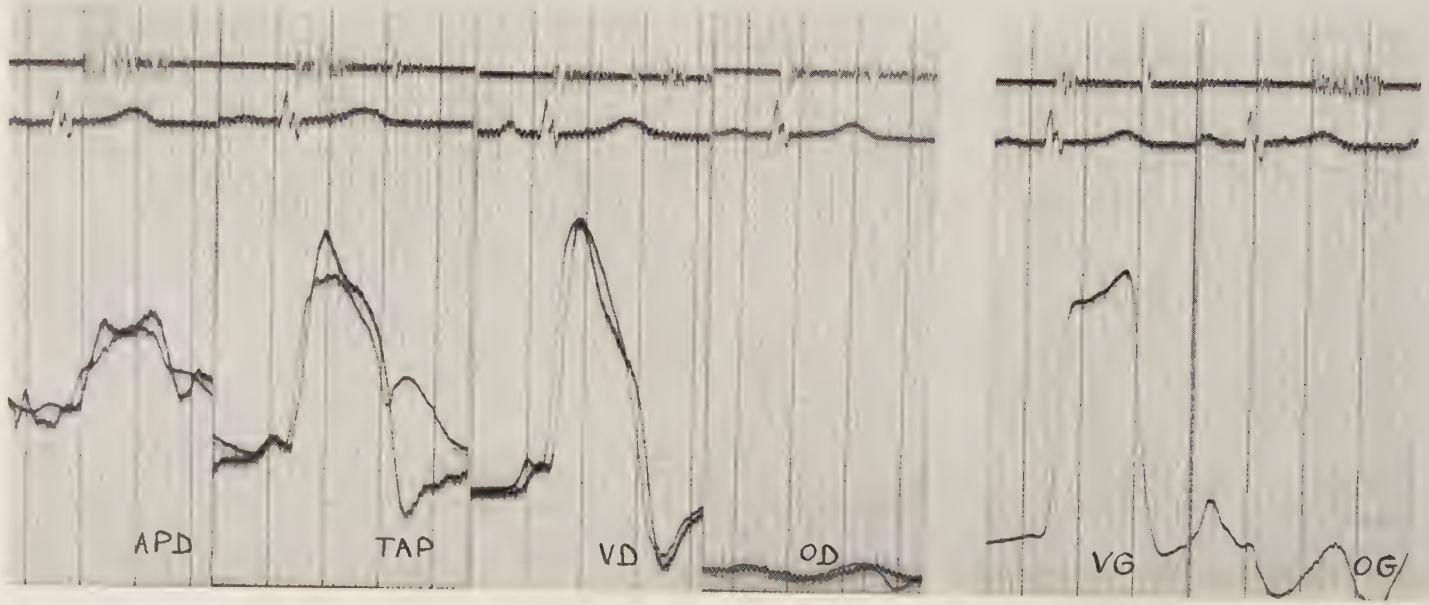

Cas d'une CIA Type Ostium Secundum

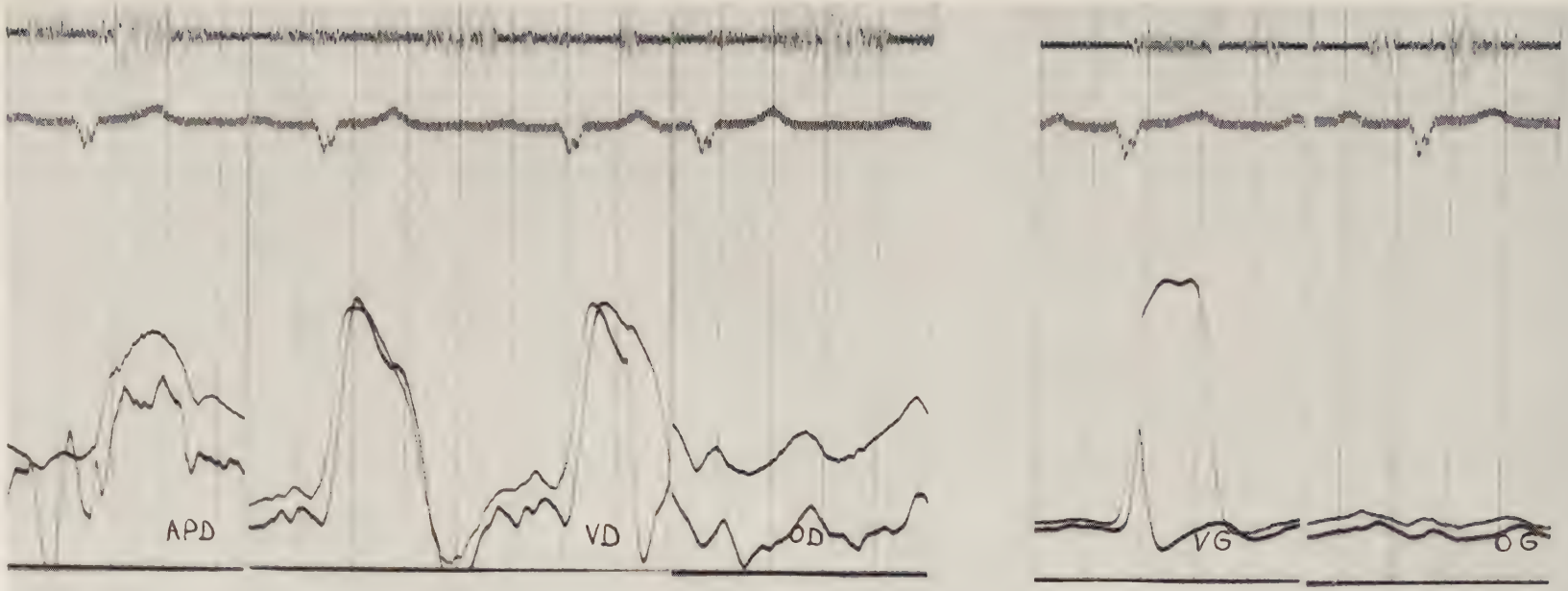

Enregistrement Phonocardiographique intracavitaire dans une CIA type Ostium Primum

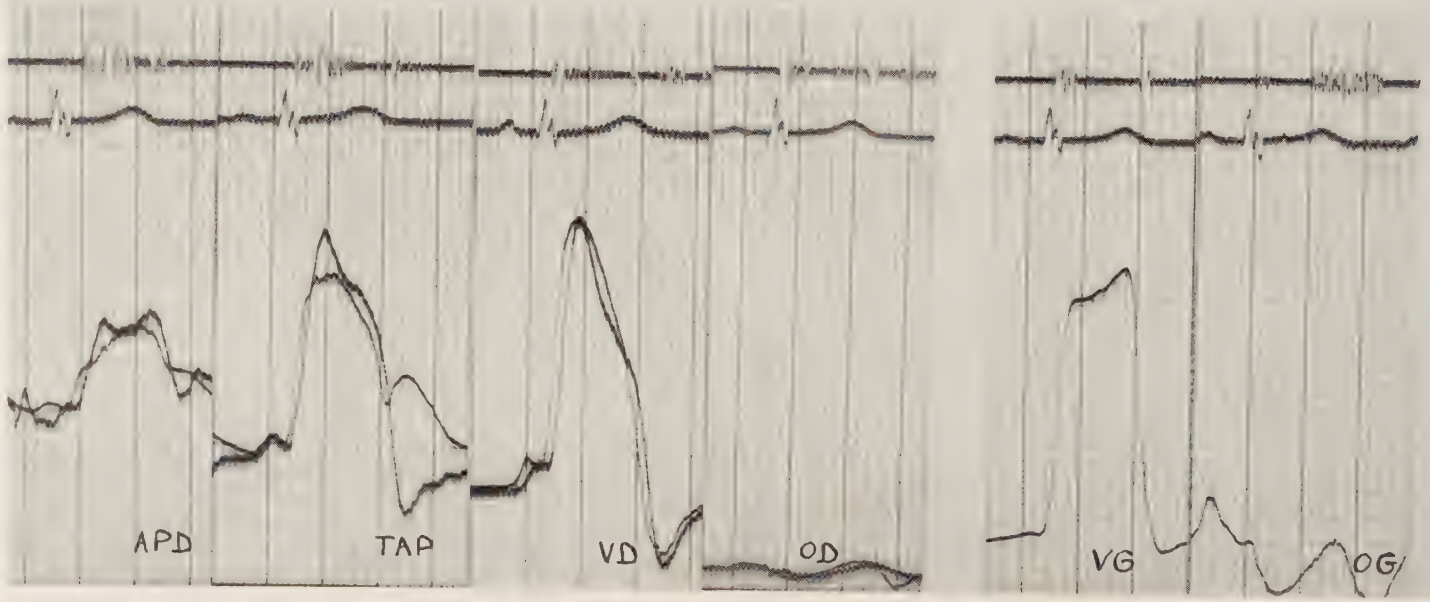

Cas d'une CIA Type Ostium Secundum

COMMUNICATION INTERVENTRICULAIRE

(CIV)

L'étude phonocardiographique intracavitaire dans les CIV apporte également des données d'un grand intérêt ; en effet, l'enregistrement micromanomètrique se propose :

- non seulement d'évoquer l'existence du défaut septal, par la présence d'un souffle systolique dans la cavité ventriculaire droite,

- mais encore de localiser le siège de ce défaut septal, par une exploration minutieuse de la cavité ventriculaire droite, à la recherche de la zone élective de perception du souffle.

- Il nous permet, en outre, beaucoup mieux que le phonocardiogramme extérieur, d'étudier la morphologie du souffle, de voir ses rapports avec la différence de pression, de part et d'autre de la cloison interventriculaire, donc de mieux comprendre son mécanisme de production.

- De plus, l'enregistrement simultané, dans une même cavité, des phénomènes acoustiques et mécaniques, apporte une très grande exactitude dans l'étude des rapports chronologiques existant entre les bruits cardiaques, la courbe de pression et l'électrocardiogramme.

Notre exploration micromanomètrique porte sur 12 malades, porteurs de Communication interventriculaire, répartis de la façon suivante :

a) - 5 malades porteurs de CIV simple avec pression artérielle normale ou élevée jusqu'à 30 % de la pression systémique.

b) - 3 malades également porteurs de CIV avec hypertension artérielle pulmonaire sévère (la pression artérielle pulmonaire va jusqu'à 80 % de la systémique).

c) - Nous avons étudié, en outre, plusieurs malades porteurs d'une CIV associée à une autre malformation :

. une sténose infundibulaire
. une sténose pulmonaire de type valvulaire
. 2 observations de CIV associée à une CIA avec malformation des valves auriculo-ventriculaires.

Tous ces malades ont bénéficié d'un examen clinique radiologique, électrocardiographique ; un phonocardiogramme thoracique a été effectué chez 6 d'entre eux.

Un cathétérisme droit pratiqué chez tous ces malades, a permis le calcul des shunts, des résistances pulmonaires, des débits pulmonaires.

Certains ont bénéficié d'une exploration des cavités gauches, soit par la technique de SELDINGER, soit le plus souvent par la ponction ventriculaire gauche.

Parmi ces malades, 8 ont subi une intervention chirurgicale réparatrice, sous circulation extraporelle et hypothermie profonde.

Comme pour les CIA, nous étudierons successivement :

1°) Les bruits du coeur dans les cavités droites de ces 12 observations de CIV prises globalement, d'abord dans le Tronc artériel pulmonaire, puis dans la cavité ventriculaire droite, en essayant d'analyser les rapports chronologiques entre phénomènes mécaniques et acoustiques, en se référant à l'électrocardiogramme.

2°) Un second chapitre sera consacré aux bruits de souffle, que nous étudierons successivement dans chaque groupe de CIV réparties comme nous l'avons vu, selon le rapport des pressions de l'artère pulmonaire avec les pressions systémiques (PAP/PAS), et selon la présence d'autres malformations.

3°) Enfin, nous exposerons les résultats obtenus et nous essaierons de voir dans quelle mesure cette technique d'investigation au micromanomètre nous permet d'affirmer le diagnostic de défaut septal et de mieux comprendre la physiopathologie de la C.I.V., par l'étude du souffle, de son siège, de sa morphologie, de sa chronologie.

A - LE MICROMANOMETRE a pu être poussé dans presque tous les cas, (11 fois) jusque dans les artères pulmonaires, et retiré depuis une des branches de l'artère pulmonaire jusque dans le ventricule droit, en enregistrant les phénomènes acoustiques et les courbes de pression, simultanément ; ce qui nous a permis d'étudier la chronologie exacte des bruits du coeur par rapport aux courbes de pression et par rapport à l'électrocardiogramme, dans les diverses communications interventriculaires explorées.

LES BRUITS DU COEUR DANS LA CIV

1°) Au niveau du tronc et des branches de l'artère pulmonaire, l'enregistrement phonocardiographique nous montre que :

a) Le premier bruit n'est pas toujours très facile à déterminer car son amplitude est faible dans l'artère pulmonaire, si bien qu'il peut être confondu avec les toutes premières vibrations du souffle systolique, surtout lorsque celui-ci est important.

Sur la courbe de pression artérielle pulmonaire, le premier bruit survient dès la montée de pression dans l'artère pulmonaire, c'est-à-dire au moment de l'ouverture des sigmoïdes.

Un claquement protosystolique pulmonaire est présent dans les 3 cas de CIV associé à une Hypertension artérielle pulmonaire notable, mais également dans la CIV associée à une sténose pulmonaire orificielle

b) Le deuxième bruit est très important à étudier dans les CIV ; un dédoublement du deuxième bruit est très souvent noté. Ainsi, chez 3 malades porteurs d'une CIV sans hypertension artérielle pulmonaire majeure, avec large shunt G --> D, nous retrouvons ce dédoublement :

la première composante s'inscrivant à la fin de l'onde T de l'électrocardiogramme,

la deuxième composante peu après l'onde T de l'électrocardiogramme (0,06 s au maximum).

L'intervalle entre les deux composantes du deuxième bruit est compris entre 0,03 et 0,04 s. Il est donc plus serré et bien moins net que dans les CIA.

Par l'oxymétrie, nous avons calculé l'importance du shunt G --> D dans ces 3 observations de CIV. Malgré la valeur relative que l'on doit accorder à ces calculs, ils montrent la présence d'un shunt G --> D dont la valeur supérieure est de 2 L, donc, nettement inférieure à ceux des CIA, qui allaient de 2,96 l à 4 litres.

L'élévation du débit systolique paraît donc jouer un rôle important dans le dédoublement du deuxième bruit.

De même, nous ne retrouvons pas ce dédoublement du deuxième bruit dans les observations avec hypertension artérielle pulmonaire très élevée (3 cas), mais un seul deuxième bruit très augmenté d'intensité. Sur la courbe de pression, ce deuxième bruit s'inscrit à la fin de l'onde T de l'électrocardiogramme, le plus souvent quelques centièmes de seconde avant le début du ressaut dicrote de l'artère pulmonaire.

2°) Dans le ventricule droit, l'étude des bruits cardiaques nous montre que :

a) Le premier bruit survient avec un peu plus de retard dans les 5 CIV avec forte hypertension artérielle pulmonaire (QB1 = 0,062 s), que dans les 5 CIV avec pression pulmonaire voisine de la normale, (QB1 = 0,056 s).

Si nous calculons sur la courbe de pression ventriculaire droite, la durée de l'intervalle A-Os, c'est-à-dire l'intervalle séparant le début de la systole mécanique du ventricule droit (A se situant entre les ondes Q et R de l'électrocardiogramme), de l'ouverture des sigmoïdes (accident Os), nous trouvons :

- une durée moyenne de 0,06 s pour les CIV à pression artérielle normale,
- mais une durée de 0,08 s pour les CIV avec hypertension artérielle.

Or ce temps mesure la période de mise en tension du muscle cardiaque, ou temps de contraction isométrique du ventricule droit, et est suivi du temps d'éjection ventriculaire. Normalement, le temps de Contraction isométrique (CI) se divise en 2 phases, une phase d'ascension lente mesurant l'élasticité myocardique et une phase d'ascension rapide mesurant la contractilité myocardique Il s'est avéré impossible, sur nos courbes, de dissocier exactement ces 2 phases et de calculer avec certitude le rapport ascension lente/ascension rapide.

Néanmoins, la durée de la CI étant manifestement allongée, nous pouvons donc affirmer que dans les CIV à forte hypertension artérielle pulmonaire, le temps de contraction isométrique du ventricule droit est nettement augmenté, ce qui permet peut-être de conclure à la non intégrité fonctionnelle du myocarde.

L'étude comparative par rapport aux cavités gauches n'a pu être réalisée car nous n'avons pu explorer le ventricule gauche avec le micromanomètre dans les Communications Interventriculaires.

Néanmoins grâce à la ponction ventriculaire gauche dans 3 cas, et grâce au passage de la sonde de LEHMAN à travers le défaut septal interventriculaire dans 1 cas, nous avons pu obtenir un phonocardiogramme intraventriculaire gauche par l'intermédiaire d'un micromanomètre extérieur, selon la technique de LUISADA.

Tous ces sujets étaient porteurs de CIV avec pression artérielle pulmonaire sensiblement normale. L'intervalle Q-B1 calculé chez ces malades a une valeur moyenne de 0,05 s, mais compte tenu du retard de transmission pris par les phénomènes acoustiques dans le cathéter relié au manomètre extérieur, nous

pouvons considérer que la valeur de ces chiffres doit être un peu moindre : le premier bruit dans les cavités gauches précèderait donc de quelques centièmes de seconde celui du ventricule droit.

Certains auteurs ont trouvé une valeur pour Q-B1, dans la chambre de remplissage du ventricule droit, nettement inférieure et égale à la durée de Q-B1 dans la cavité ventriculaire gauche. Ils admettent que les premières oscillations du premier bruit ventriculaire droit seraient la première composante de la mitrale à travers le septum ouvert ; nous n'avons pas trouvé dans nos observations, ni de dédoublement du premier bruit dans le ventricule droit, ni de la valeur de Q-B1 susceptible de confirmer cette hypothèse.

b) Le deuxième bruit dans le ventricule droit est très difficile à mettre en évidence, car il est, le plus souvent, couvert par un gros souffle systolique ; il est augmenté en intensité et se situe à la fin de l'onde T de l'électrocardiogramme ; sur la courbe de pression ventriculaire nous le trouvons au début de la relaxation isométrique de ventricule droit.

B - SUR LE PHONOCARDIOGRAMME EXTERIEUR enregistré chez 6 malades de ce groupe, nous retrouvons d'ailleurs ces données.

- Le premier bruit est dans tous les cas normal à tous les foyers enregistrés (bord gauche du sternum, pointe, foyer pulmonaire et aortique). Dans 2 cas, il est nettement accentué au foyer pulmonaire.

Un dédoublement du premier bruit n'est trouvé dans aucun cas.

Chez 2 malades porteurs d'une Hypertension artérielle pulmonaire, nous trouvons un claquement artériel protosystolique net.

- Le deuxième bruit comporte les caractéristiques suivantes :

Chez les malades porteurs d'une hypertension artérielle pulmonaire modérée, (3 cas) le deuxième bruit au foyer pulmonaire comporte un dédoublement avec un espace a2-p2 n'excédant pas 0,04 s. Chaque composante paraissant normale en amplitude et en intensité.

Par contre chez un malade présentant une hypertension artérielle pulmonaire majeure, le dédoublement est absent et le deuxième bruit est unique et très accentué.

L'étude phonocardiographique du deuxième bruit est donc de la plus haute importance dans les CIV, puisqu'elle permet de les classer en deux groupes distincts :

1°) Les CIV à pression pulmonaire normale : 5 cas

Le deuxième bruit est d'intensité normale et le plus souvent dédoublé, mais le degré du dédoublement est plus serré que celui trouvé dans les CIA, en moyenne 0,04 s ; les deux composantes aortique et pulmonaire sont d'intensité normale (5 cas sur 5).

Le mécanisme de ce dédoublement diffère selon l'opinion des auteurs qui l'ont étudié :

- Pour FERUGLIO et GUNTON (1960), il s'agirait d'un simple retard de la composante pulmonaire, retard d'autant plus important que le gradient de pression VD-TAP est plus élevé.

- Pour BENCHIMOL et GRAY, comme dans les CIA, il y aurait prolongation de la systole ventriculaire droite, donc retard d'éjection ventriculaire et retard de la fermeture sigmoïdienne pulmonaire.

- Pour GRISHMAN, DONOSO et LEVINE, le mécanisme serait inverse ; ce dédoublement serait analogue à celui que l'on trouve dans les insuffisances mitrales : il y aurait fermeture prématurée des sigmoïdes aortiques par raccourcissement de la systole ventriculaire gauche, consécutive à la diminution du débit gauche, par suite de la fuite par le défaut septal.

Si le mécanisme parait différent, en définitive, nous voyons que la pathogénie est la même, et est liée à l'importance accrue du volume systolique du ventricule droit, consécutive au shunt G --> D ; ce que nos observations semblent confirmer, en montrant le rapport étroit entre de deuxième bruit et le débit systolique du ventricule droit.

2°) De même dans les CIV avec hypertension artérielle pulmonaire :
3 cas

Le dédoublement est absent dans les 3 cas, et le deuxième bruit est unique et très accentué dans l'artère pulmonaire.

Ici le mécanisme paraît évident ; le shunt G ---> D devenant presque négligeable du fait des hautes résistances pulmonaires et de l'égalité de pression à l'étage ventriculaire, la fermeture pulmonaire est synchrone de la fermeture aortique. Un dédoublement paradoxal avec précession pulmonaire a même été décrit par LEVINE.

Mais si le phonocardiogramme suggère l'hypertension artérielle pulmonaire, il ne permet pas d'en préciser l'importance.

ETUDE DES BRUITS DE SOUFFLE DANS LES CIV

Les 12 malades que nous nous proposons d'étudier ont été schématiquement répartis en 3 groupes, selon le rapport des pressions artérielles pulmonaires avec les pressions systémiques, et selon la présence d'une sténose pulmonaire ou d'autres malformations.

Nous avons établi pour chacun de ces groupes, un bref rappel clinique et hémodynamique, afin de mieux analyser les corrélations phonocardiographiques et hémodynamiques.

Lors de l'étude du souffle de ces Communications Interventriculaires, nous avons utilisé quelquefois le terme de "régurgitation", selon la terminologie classique établie depuis LEATHAM, qui classe les souffles systoliques en souffle systolique d'éjection (sténose pulmonaire ou aortique), et en souffle systolique de régurgitation (Insuffisance mitrale). Par analogie, dans les CIV, le terme de souffle de régurgitation est souvent utilisé, mais il est certain que ce terme est impropre et qu'il est préférable d'utiliser le terme de"souffle de fuite", d'un ventricule vers l'autre, lorsqu'on parle de souffle systolique dans la Communication Interventriculaire.

*

* *

COMMUNICATION INTERVENTRICULAIRE SIMPLE AVEC PRESSION ARTERIELLE PULMONAIRE NORMALE OU LEGEREMENT AUGMENTEE

Notre étude phonocardiographique intracavitaire porte sur 5 malades échelonnés de 13 à 21 ans.

- Au point de vue clinique

Tous ces malades sont porteurs d'un gros souffle holosystolique, d'intensité 3 à 4 sur 6, absolument constant, entendu dans toute l'aire précordiale, mais maximum au 4ème-5ème espace intercostal gauche ; ce souffle est souvent accompagné d'un frémissement. Au foyer pulmonaire le deuxième bruit est dédoublé dans 3 cas.

- Radiologiquement

L'aspect du coeur évoque plus ou moins l'aspect d'une communication interauriculaire, mais avec une augmentation globale du volume cardiaque ; l'arc moyen fait saillie, les branches de l'artère pulmonaire sont augmentées de volume, la vascularisation pulmonaire accentuée.

- Le tracé électrocardiographique est celui d'une surcharge biventriculaire.

- Le cathétérisme droit a permis de préciser les caractéristiques hémodynamiques de ce groupe :

Les pressions artérielles pulmonaires systoliques varient de 23 mmHg à 40 mmHg, avec absence de gradient de pression VD-TAP dans 2 cas :
léger gradient VD-TAP à 8 mm Hg dans 2 autres cas
enfin gradient élevé à 23 mm Hg dans 1 cas.

Chez tous les malades on note un enrichissement en oxygène, de 2 volumes en moyenne, dans la cavité ventriculaire droite. La saturation artérielle périphérique est normale.

Le degré du shunt G ---> D est plus ou moins important et peut aller jusqu'à 2 litres.

- L'angiocardiographie sélective, a été réalisée dans tous les cas et a visualisé le shunt interventriculaire.

- Les enregistrements au micromanomètre concernant ces 5 observations révèlent :

1° Dans le tronc et les branches de l'artère pulmonaire, la présence d'un souffle systolique d'intensité variable, mais d'amplitude maxima dans le tronc artériel, au niveau des valvules sigmoïdes pulmonaires, dans les 5 cas.

. La morphologie du souffle est de type éjection, revêtant une forme triangulaire ou losangique, débutant progressivement après le premier bruit, et se terminant avant la composante pulmonaire du deuxième bruit ; son maximum d'amplitude se situe dans la mésosystole.

. La durée de ce souffle est variable, il peut être holosystolique, comme c'est le cas chez un de nos malades, mais le plus souvent sa durée est plus brève ; il commence peu après le premier bruit, passe par un maximum mésosystolique, et se termine avant le deuxième bruit.

. Ce souffle se propage en aval dans les branches artérielles pulmonaires où nous le retrouvons avec la même morphologie, mais son intensité et sa fréquence ont beaucoup diminué.

2° Dans la cavité ventriculaire droite

Le micromanomètre enregistre lors du retrait de la sonde depuis l'artère pulmonaire, un souffle systolique d'autant plus intense que la tête du micromanomètre est placée en plein jet "régurgitant" par la CIV, et que la vitesse du jet est plus grande ; ce souffle diminue vite d'intensité dès que le micromanomètre s'écarte du jet, pour disparaître même, quelquefois, dans la partie basse du ventricule droit.

Deux faits retiendront donc notre attention :

. La présence du souffle systolique dans le ventricule droit permet d'évoquer un défaut septal interventriculaire lorsqu'il s'accompagne d'un enrichissement net en oxygène, dans cette même cavité.

. La recherche du maximum d'intensité et de fréquence du souffle peut permettre dans ce cas, de localiser avec assez de précision le siège de la communication interventriculaire.

L'enregistrement phonocardiographique intraventriculaire droit nous montre les résultats suivants :

a) Chez 3 malades, alors que le micromanomètre enregistre dans le TAP un souffle d'éjection typique, il enregistre dès le franchissement des valvules pulmonaires un très gros souffle systolique, gardant une amplitude maxima dans toute la chambre de chasse du ventricule droit. Il est de forme losangique à maximum protomésosystolique, mais en fait, la forme losangique répond ici à un souffle de "régurgitation" typique, car le début est immédiatement ample dès la fin du premier bruit, et surtout il va jusqu'au second bruit qu'il englobe, sans diminution brusque avant lui.

Dans la chambre de remplissage du ventricule droit, par contre, l'amplitude du souffle est nettement diminuée.

La localisation du maximum d'intensité et de fréquence du souffle dans la chambre de chasse du ventricule droit laissait supposer que le siège de la communication se trouvait dans la partie haute du ventricule droit. C'est ce que confirma l'intervention, chez 2 de ces malades.

. chez le premier, le chirurgien sutura une CIV haut située sous l'éperon de WOLFF

. chez le second, le chirurgien trouva une petite CIA type Ostium secundum, et une grosse CIV très haute, ayant une dimension d'environ 5 cm^2

. quant au troisième, il n'a pas bénéficié encore d'une intervention curatrice.

b) Chez un autre jeune malade, alors que le micromanomètre avait mis en évidence un souffle systolique notable dans le tronc artériel, nous fûmes surpris lors du retrait du micromanomètre dans la chambre de chasse du ventricule droit, de ne recueillir qu'un souffle systolique faible, d'intensité

presque négligeable, qui disparaît même dans la chambre de remplissage du VD. Il est bref, son maximum se situe dans le premier tiers de la systole ; il revêt l'aspect d'un souffle d'éjection.

Nous n'avons pu obtenir de souffle plus important, malgré une exploration soigneuse de la cavité ventriculaire droite, et bien que la localisation exacte de cette CIV nous ait été donnée par le passage de la sonde de LEHMAN dans le ventricule gauche par une petite communication située près de l'orifice tricuspidien.

Pourtant le diagnostic de CIV fut affirmé par la cinéangiocardiographie sélective qui visualisa magistralement le shunt à l'étage ventriculaire.

Il est donc probable que dans les petites CIV, le souffle se localise et se propage dans une zone de très petite dimension qui peut échapper à l'enregistrement micromanomètrique, pour peu que la tête du micromanomètre ne se trouve pas en plein jet en face de l'orifice de communication.

Cette observation est donc importante car elle nous montre qu'une exploration intracavitaire au micromanomètre, apparemment très complète, peut quelquefois, surtout chez l'enfant, être négative, et faire rejeter l'existence d'un défaut septal, surtout lorsque celui-ci est très atypique. En effet, la raideur du cathéter supportant le micromanomètre, sa taille obligeant à n'effectuer les courbures intracardiaques que très difficilement et avec douceur, gênent l'investigation minutieuse des cavités cardiaques ; elle ne peut dans certains cas, comme celui-ci, supplanter l'angiocardiographie sélective, qui, seule, a fait le diagnostic.

c) Le dernier malade enfin, apporte une nouvelle confirmation des difficultés rencontrées au cours de l'exploration micromanométrique chez les jeunes enfants ; la grande susceptibilité du ventricule droit au micromanomètre, témoignée par le déclenchement de longues salves d'extrasystoles lors du passage du cathéter dans la cavité ventriculaire droite, ne nous a pas permis un enregistrement phonocardiographique endoventriculaire droit valable.

- Les 3 phonocardiogrammes extérieurs, enregistrés chez les malades de ce groupe, montrent certaines différences avec le phonocardiogramme intra-cavitaire.

Après un premier bruit normal, un souffle holosystolique est présent dans tous les cas ; il a les caractéristiques suivantes :

. son intensité est toujours très importante, elle est maxima au foyer électif, c'est-à-dire au 4ème-5ème espace intercostal gauche.

. la durée du souffle est généralement holosystolique couvrant les deux bruits dans les hautes fréquences.

. la morphologie du souffle répond aux critères du souffle de régurgitation : début immédiatement ample après le premier bruit, poursuite du souffle sans diminution jusqu'au deuxième bruit qu'il couvre.

. le type du souffle au foyer pulmonaire comparé à celui du souffle bas situé (5ème EIG) est identique dans 2 cas, différent dans 1 cas où le souffle prend le type d'éjection, alors que le souffle bas situé a le type régurgitation net.

COMMUNICATION INTERVENTRICULAIRE AVEC HYPERTENSION ARTERIELLE PULMONAIRE

Notre étude porte sur 3 jeunes malades âgés respectivement de 13 mois, 8 ans et 10 ans. Dans ce type de CIV, on note :

- Cliniquement, la présence de gros signes fonctionnels et de trouble staturopondéral. 2 de ces malades étaient en insuffisance cardiaque à leur entrée à l'hôpital.

La palpation permet de percevoir sous la main une vibration sèche et brève qui est la traduction tactile de l'éclat du deuxième bruit.

L'auscultation met en évidence

. dans 2 cas un souffle systolique d'intensité 2 sur 6, maximum au 3ème-4ème espace intercostal gauche, avec au foyer pulmonaire un 2ème bruit unique et accentué.

. dans 1 cas (nourrisson) un souffle systolique discret et bref, d'intensité faible avec, au foyer pulmonaire, un deuxième bruit unique et très intense.

- La radiographie montre une augmentation globale de la masse cardiaque, mais surtout, l'artère pulmonaire est dilatée au niveau du tronc et des branches artérielles pulmonaires. Contrastant avec cette hypervascularisation pulmonaire hilaire, la périphérie est claire et paraît peu irriguée.

- Le tracé électrocardiographique montre une surcharge ventriculaire combinée.

- Le cathétérisme montre des pressions pulmonaires et ventriculaires droites élevées, représentant plus de 80 % de la pression systémique.

. chez le nourrisson, les pressions sont égales dans le TAP et le VD à 60 mm Hg

. chez les 2 autres malades, il existe un léger gradient systolique VD-TAP ; les pressions ventriculaires droites sont respectivement de 90 et 63 mm Hg, alors que dans le tronc de l'artère pulmonaire, elles sont de 72 et 58 mm Hg

Le shunt est bidirectionnel, à la fois G ---> D prédominant, mais également D ---> G, objectivé par une désaturation périphérique inférieure à 90 %.

- Une angiocardiographie sélective a confirmé le diagnostic de ces CIV chez ces 3 malades. Aucun d'eux n'a bénéficié d'une intervention chirurgicale, nous n'avons donc pas de constatation anatomique.

- L'enregistrement phonocardiographique externe ne porte que sur un seul malade, âgé de 10 ans. Il objective :

. un souffle systolique dont l'intensité maximum se situe au 4ème EIG, il est nettement diminué au foyer pulmonaire, très faible à la pointe.

. sa durée est holosystolique au 4ème EIG, couvrant nettement le deuxième bruit, mais devient partielle au foyer pulmonaire où il revêt un aspect losangique à maximum télésystolique, et cesse avant un deuxième bruit unique et accentué.

- L'enregistrement phonocardiographique intracavitaire concernant ces 3 malades, nous montre :

1° Dans le tronc artériel pulmonaire, l'existence chez ces 3 malades, d'un claquement pulmonaire, net, protosystolique,
d'un souffle systolique d'intensité faible et de durée très brève, de type éjection, à maximum mésosystolique, se terminant peu avant un deuxième bruit unique et très intense. Ce souffle systolique devient infime dans les branches artérielles pulmonaires.

L'enregistrement intrapulmonaire chez le nourrisson n'a pu être réalisé, car le micromanomètre n'a pu franchir les valvules pulmonaires.

2° Dans le ventricule droit, nous notons

. dans 2 cas, un souffle systolique, discret, d'intensité plus importante que dans le TAP, avec son maximum d'amplitude dans la chambre de chasse ventriculaire droite.

Il est holosystolique, de morphologie losangique, se terminant sur un deuxième bruit très augmenté d'intensité.

Dans la chambre de remplissage du ventricule droit, le souffle systolique a son intensité diminuée de moitié.

. dans le cas du nourrisson, le micromanomètre n'enregistre de souffle systolique, ni dans la chambre de chasse, ni dans la chambre de remplissage du ventricule droit, malgré une minutieuse recherche de la zone de perception du souffle.

La morphologie de la courbe de pression est très perturbée : il y a une alternance des complexes ventriculaires, et la phase ascendante du ventriculogramme a une montée très lente, traduisant une défaillance myocardique.

Un petit souffle diastolique de remplissage ventriculaire rapide est présent dans le ventricule droit.

Un fait important dans cette observation est que l'auscultation a objectivé chez ce nourrisson un souffle systolique, qui, bien que discret, n'en est pas moins constant, avec un éclat du deuxième bruit ; nous n'avons pu malheureusement enregistrer un phonocardiogramme externe ; on peut donc se demander d'où provient ce souffle perçu sur le thorax, au 3ème-4ème EIG. Or le phonocardiogramme intrapulmonaire (par un micromanomètre extérieur branché sur la sonde de LEHMAN) enregistre un souffle discret, de type éjection, dans l'artère pulmonaire.

Nous serions donc tentés de considérer que le souffle perçu sur le thorax est le souffle d'éjection enregistré dans l'artère pulmonaire, bien que cette hypothèse n'explique pas pourquoi le souffle a son maximum d'intensité au 4ème EIG.

Ainsi, nous rejoindrions l'hypothèse de CRAIGE et de LEVINE, pour qui le souffle systolique faible et bref, noté dans les CIV avec égalité de pression, serait d'origine pulmonaire, par suite de la dilatation artérielle, plutôt que dû à la CIV.

En effet, si l'accord est unanime chez la plupart des auteurs comme LEATHAM, WHOOD, BENCHIMOL, CRAIGE et SOULIE, sur le caractère faible du souffle systolique et son type éjection, dans les CIV à très forte hypertensionsion artérielle pulmonaire, de nombreuses divergences s'établissent sur l'origine de ce souffle.

Les angiocardiographies sélectives permettent-elles de conclure ?

Chez ce nourrisson, elles permettent d'affirmer :

. Le diagnostic de CIV, non par visualisation directe du shunt interventriculaire, mais grâce à la réopacification du ventricule droit et des artères pulmonaires, au moment du temps gauche, lors de l'opacification ventriculaire gauche ;

. Elles permettent de rejeter le diagnostic de CIA associé, ainsi que celui de sténose pulmonaire valvulaire et infundibulaire ; la voie pulmonaire parait large, le souffle n'est donc pas lié à un obstacle sur la voie pulmonaire.

On peut donc envisager deux hypothèses :

1 - Le souffle systolique peut être dû au shunt G ⟶ D , puisque celui-ci, bien que réduit, n'en est pas moins visualisé par les angiocardiographies. Il faut donc admettre qu'il a échappé à l'enregistrement micromanométrique du ventricule droit.

2 - Mais il est possible également que le shunt étant très réduit ne crée pas les conditions parfaites d'un souffle dans le ventricule droit. L'augmentation du débit des cavités droites qu'il entraîne toutefois, suffirait-elle à atteindre le seuil de turbulence au niveau de la voie pulmonaire, d'où apparition d'un souffle d'éjection discret dans le TAP ? Une telle interprétation ne peut être avancée qu'avec prudence.

Les données comparatives très contradictoires de l'angiocardiographie et de la phonocardiographie intracavitaire ne nous permettent donc pas d'affirmer l'origine du souffle et d'en préciser la cause ; de même cette observation isolée ne nous permet pas de généraliser, d'autant plus que cet enfant n'ayant pas été opéré nous n'avons pas de constatations anatomiques assez précises.

Quant aux deux autres malades, la présence du souffle d'éjection dans le TAP, ne permet pas non plus une étude précise, puisqu'il est associé à un souffle intraventriculaire droit.

*

* *

COMMUNICATION INTERVENTRICULAIRE

associée à une sténose pulmonaire

Ce groupe comprend 2 jeunes malades :

- l'un est porteur d'une sténose infundibulaire,
- l'autre d'une sténose pulmonaire de type valvulaire, accompagnée d'une cyanose importante.

A - LA PREMIERE OBSERVATION concerne un jeune enfant de 3 ans, qui représente une CIV associée à une sténose infundibulaire.

- L'auscultation révèle un gros souffle systolique de 3 sur 6 entendu dans toute l'aire cardiaque mais dont le maximum d'intensité se situe au 4ème-5ème espace intercostal gauche ; au foyer pulmonaire, le deuxième bruit est d'intensité normale et dédoublé.

- La radiographie est celle d'un malade porteur d'une CIV

- Le tracé électrocardiographique montre une surcharge ventriculaire combinée, un axe électrique dévié vers la droite, un bloc de branche droit incomplet en V1.

- Le cathétérisme droit fournit les critères hémodynamiques suivants :

Existence d'un double gradient de pression

. l'un est important entre la chambre de remplissage (67 mm Hg) et la chambre de chasse ventriculaire droite (40 mm Hg)

. l'autre moins important, entre la chambre de chasse ventriculaire et le tronc artériel pulmonaire (30 mm Hg).

L'oxymétrie révèle un enrichissement de 1,5 volumes en oxygène dans la chambre de chasse ventriculaire droite, une saturation artérielle périphérique normale, supérieure à 95 %. Ainsi le shunt D ---> G peut être considéré comme nul.

Il s'agit donc bien d'une CIV avec sténose infundibulaire, avec pression pulmonaire normale et existence d'un shunt G ---> D exclusif.

- L'angiocardiographie, puis l'intervention chirurgicale ont rejeté l'association possible d'une sténose orificielle.

- L'exploration micromanomètrique met en évidence :

1°) Dans le tronc et les branches de l'artère pulmonaire, un gros souffle systolique de forte intensité, de type éjection ; son aspect est losangique avec un maximum d'amplitude des vibrations dans la première moitié de la systole ; en effet, ce souffle débute après un premier bruit normal et atteint rapidement son intensité maxima, pour se terminer avant le deuxième bruit bien individualisé et dédoublé.

Le degré du dédoublement est de 0,04 s, les 2 composantes sont d'amplitude égale ; la composante pulmonaire s'inscrit 0,06 s après la fin de l'onde T de l'électrocardiogramme.

La morphologie de la courbe de pression artérielle est normale.

2°) En retirant très progressivement la microsonde depuis le tronc artériel pulmonaire, on voit qu'il existe dans le ventricule droit :

- Sur la courbe de pression, une zone infundibulaire débutant immédiatement sous les valvules pulmonaires, zone où les pressions ventriculaires sont basses avec une montée de pression lente et une phase d'éjection retardée, avant de présenter des pressions systoliques élevées dans la chambre de remplissage du ventricule droit.
Cette "zone infundibulaire transitionnelle" est difficile à saisir, le plus souvent, car la microsonde est rejetée brusquement de l'artère pulmonaire droite dans la partie basse du ventricule droit.

- Au point de vue phonocardiographique, le micromanomètre enregistre

. dans l'infundibulum rétréci, un souffle systolique plus important que dans l'artère pulmonaire, intense dès le début et tout au long de l'infundibulum. Ce souffle est holosystolique, mais de type éjection car sa morphologie est losangique et son maximum se situe un peu avant la mésosystole, il se termine avant un deuxième bruit d'intensité normale.

. dans la chambre de remplissage ventriculaire, l'intensité du souffle est bien moindre, mais sa morphologie a changé ; il est plutôt triangulaire et son maximum d'amplitude est décalé vers la télésystole et finit avant un deuxième bruit d'intensité normale.

- Le phonocardiogramme extérieur de ce malade nous montre :
. un premier bruit normal avec un QB1 mesurant 0,04 s à la pointe
. un souffle systolique d'intensité forte.

. au foyer pulmonaire ce souffle est typiquement d'éjection d'aspect losangique à maximum mésosystolique s'arrêtant avant un deuxième bruit nettement dédoublé ; les 2 composantes sont d'égale amplitude et séparées de 0,04 s.

. au 4ème espace intercostal gauche, le souffle a une intensité plus importante ; il devient holosystolique mais garde son aspect losangique d'éjection avec maximum net à la mésosystole, s'arrêtant sur la composante aortique du deuxième bruit.

Le phonocardiogramme extérieur nous permet donc d'éliminer peut-être une sténose pulmonaire orificielle, par la présence d'une composante pulmonaire nette et d'amplitude normale, mais il ne nous permet pas d'évoquer le diagnostic de sténose infundibulaire associée à la CIV ; les différents auteurs qui ont étudié cette association (BROATMACHER et CAMPBELL, LEATHAM, LEVINE, etc...) s'accordent d'ailleurs sur la difficulté de diagnostic d'une telle association.

Mais le phonocardiogramme endocavitaire n'a pas non plus, une supériorité aussi absolue sur le phonocardiogramme extérieur, que le montre SOULIE et ses collaborateurs.

Car si nous enregistrons dans l'artère pulmonaire le souffle d'éjection de morphologie habituelle, dans la cavité ventriculaire interfèrent deux souffles :

- le souffle systolique en rapport avec la différence de pression entre les 2 cavités ventriculaires ;

- mais aussi le soufle systolique crée par le jet passant à travers le défaut septal.

Il est logique de penser que le micromanomètre enregistre le souffle systolique produit par la lésion prédominante.

Ainsi dans notre observation : le souffle systolique plus important dans la chambre de chasse ventriculaire que dans l'artère pulmonaire et la chambre de remplissage ventriculaire, son intensité extrême, son caractère holosystolique, font penser que ce souffle est dû, plus à l'intervention directe du jet jaillissant de la CIV, que de la différence de pression réalisée par la sténose.

Ainsi la morphologie du souffle intracavitaire ne peut confirmer le diagnostic de sténose infundibulaire associé, que révèlent les courbes de pression.

B - LE SECOND MALADE, âgé de 12 ans est porteur d'une Communication Interventriculaire très large, avec sténose valvulaire pulmonaire serrée ; les dimensions de la CIV sont telles que l'angiocardiographie autorise à parler de cavité ventriculaire unique.

Il a subi en 1956, une opération de BLALOCK; les résultats ont été excellents pendant quelques années, puis les signes fonctionnels et la cyanose se sont brusquement aggravés, nécessitant une nouvelle exploration hémodynamique.

- L'auscultation actuelle révèle :

. au 3ème EIG, un souffle continu systolo-diastolique rude, rapeux, à renforcement systolique, en rapport vraisemblablement avec l'anastomose de BLALOCK.

. un gros souffle systolique plus bas situé au 4ème-5ème EIG.

Nous n'avons pas d'enregistrement phonocardiographique externe chez ce malade.

- Les données du cathétérisme sont les suivantes :

. Le micromanomètre a pu passer dans le tronc et les branches artérielles pulmonaires, mais également dans l'aorte, à partir de la cavité ventriculaire ; par contre il n'a pas pu retrouver l'anastomose de BLALOCK .

. La courbe de pression objective un énorme gradient de pression entre le TAP (20 mm Hg de moyenne) et la cavité ventriculaire (140 mm Hg), avec une élévation de pression très brusque, sans zone transitionnelle de pression, ce qui élimine une sténose infundibulaire associée. Dans l'aorte, la pression et de 139/80 mm Hg.

. La désaturation artérielle périphérique est importante, le shunt D --->G a été chiffré à 1,56 litre.

- L'angiocardiographie sélective apporte les données suivantes :

a) opacification simultanée des voies pulmonaires et de l'aorte, lors de l'injection de produit opaque dans la cavité ventriculaire droite, mais aussi du ventricule gauche, qui est massivement injecté, sur les clichés de profil, autorisant à penser à une cavité ventriculaire unique.

b) Visualisation d'une sténose pulmonaire orificielle très serrée sur les clichés de profil.

c) L'injection du produit opaque dans l'aorte opacifie également la voie pulmonaire, ce qui autorise à penser que l'anastomose de BLALOCK est toujours perméable.

- L'exploration micromanomètrique révèle :

1°) Dans le tronc artériel pulmonaire un double souffle systolo-diastolique d'intensité égale dans tout le tronc artériel.

Le souffle systolique est d'intensité plus importante ; il débute loin du premier bruit après un intervalle libre important de 0,06 - 0,08 s ; il est progressivement croissant pour atteindre son maximum d'amplitude à la télésystole couvrant le deuxième bruit.

Il est immédiatement suivi d'un petit souffle diastolique qui paraît accolé, dont le maximum d'intensité se situe à la protodiastole et décroît dans la diastole, si bien que l'aspect du souffle dans le TAP est celui d'un souffle continu à maximum télé et protodiastolique, à cheval sur le deuxième bruit.

Ce double souffle, type canal artériel, est évidemment en rapport avec l'anastomose sous-clavière-artère pulmonaire, réalisée par l'opération de BLALOCK, il y a 6 ans ; il montre donc que cette anastomose est toujours perméable, mais la faible intensité du souffle en regard de l'énorme gradient de pression aorte-artère pulmonaire, prouve également que le débit de ce shunt est peu important.

La morphologie de la courbe de pression est très perturbée ; elle est basse, très écrasée, avec des pics et des dépressions systoliques dûs à ce que le jet crée un effet de trompe à eau.

2°) <u>Lors du retrait de la microsonde</u> dans la cavité ventriculaire, on note la disparition totale et brusque du souffle continu. Seuls sont enregistrés les deux bruits cardiaques.

La morphologie de la courbe de pression ventriculaire est également perturbée ; il y a une augmentation lente et progressive de la phase d'éjection ventriculaire, signant l'obstacle à l'effort d'éjection ventriculaire ; la phase de contraction isométrique est augmentée, mesurant 0,09 s.

Nous n'enregistrons, également, aucun souffle dans l'aorte, ni lors du retrait aorte-cavité ventriculaire.

*

* *

Malformation associant une Communication Interauriculaire,
une Communication Interventriculaire,
et une malformation des valves auriculo-ventriculaires

Notre étude est basée sur 2 observations de malades âgés respectivement de 13 à 16 ans.

- Cliniquement, ils présentent à l'auscultation : un gros souffle systolique entendu dans toute l'aire cardiaque, d'intensité 3,5 sur 6, maximum au 4ème espace intercostal gauche ; ce souffle irradie dans l'aisselle, dans les 2 cas.
Au foyer pulmonaire, on note un dédoublement net du 2ème bruit.

- L'électrocardiogramme est, dans les 2 cas, très évocateur du diagnostic, car il montre un axe électrique dévié vers la gauche, avec un bloc de branche droit incomplet en V1 et une surcharge biventriculaire.

- Nous n'avons pas de phonocardiogramme externe.

- Le cathétérisme a permis de préciser les caractères hémodynamiques de ces 2 malformations.

Les pressions pulmonaires sont normales dans 1 cas (20 mm Hg) légèrement augmentées dans l'autre cas (36 mm Hg), avec un léger gradient VD-TAP dans les 2 cas (VD = 25 mm Hg et 41 mm Hg).

Dans les 2 cas, on note un enrichissement en oxygène de 2 volumes dans la cavité auriculaire droite ; un shunt G ---> D important a été mesuré. La saturation artérielle périphérique est normale.

La sonde de LEHMAN n'ayant pu franchir la CIA, ces 2 malades ont bénéficié d'une exploration des cavités gauches,

l'un par une ponction ventriculaire gauche

l'autre par la technique de SELDINGER,
qui a permis d'opacifier la cavité ventriculaire gauche et d'affirmer le diagnostic.

- L'exploration au micromanomètre effectuée chez ces 2 malades, n'a permis un enregistrement satisfaisant que chez un seul d'entre eux. De plus le micromanomètre n'ayant pu franchir la CIA, notre étude sera incomplète, car elle ne portera que sur l'enregistrement des cavités droites.

1°) Dans le tronc artériel pulmonaire, on relève un souffle systolique, d'intensité moyenne et de type éjection. Il est de morphologie triangulaire à maximum dans la première moitié de la systole : sa durée est brève car il se termine bien avant un deuxième bruit visible et dédoublé ; l'intervalle entre les 2 composantes mesure 0,06 s :

la première composante se situe à la fin de l'onde T de l'électrocardiogramme.

la deuxième composante pulmonaire, d'amplitude égale, 0,06 s après l'onde T.

2°) Dans la chambre de chasse ventriculaire, le micromanomètre enregistre un souffle systolique d'intensité plus grande ; il est d'aspect losangique avec un maximum d'amplitude dans la première moitié de la systole ; il est protomésosystolique et se termine avant un deuxième bruit unique et d'amplitude remarquable.

- Dans la chambre de remplissage du ventricule droit, le souffle systolique garde la même morphologie et la même intensité, mais s'inscrit également un petit souffle diastolique constant au moment du remplissage ventriculaire ; il se situe 0,10 s après la fin du deuxième bruit et est en rapport vraisemblablement avec un retrécissement tricuspidien relatif, consécutif à l'augmentation de débit auriculaire droit, car nous ne le retrouvons pas dans l'oreillette droite. Ce souffle est également appelé : souffle diastolique de remplissage ventriculaire rapide.

Dans la cavité auriculaire droite nous ne retrouvons en effet aucun phénomène vibratoire anormal, ce qui laisse penser qu'il n'y a pas d'incompétence de la valve tricuspidienne.

Ces données furent confirmées lors de l'intervention ; le chirurgien trouva en effet une CIA type OP et une CIV de petit calibre, haut située, avec valve mitrale fendue mais valve tricuspidienne normale. Donc un canal atrio-ventriculaire partiel.

L'autre malade, par contre, présentait une CIA de petit calibre de type Ostium primum, une CIV peu importante, véritable pertuis interventriculaire, mais avec une double lésion des valves mitrales et tricuspides.

*

* *

COMMENTAIRES SUR LES RESULTATS OBTENUS

Ces quelques observations nous permettent donc de comprendre l'intérêt de l'enregistrement intracavitaire par le micromanomètre dans les Communications Interventriculaires. Les renseignements qu'il nous donne, intéressent en effet :

A - LE SIEGE DU SOUFFLE SYSTOLIQUE

Le souffle de la CIV siège dans la cavité ventriculaire droite, c'est là l'intérêt majeur de l'enregistrement endocavitaire, de nous préciser le siège du souffle systolique de la CIV dans la cavité ventriculaire droite. Ce souffle est dû au passage du jet sanguin à travers le défaut septal.

De plus, grâce à la recherche de la localisation précise du maximum d'amplitude et de fréquence de ce souffle, il permet dans une certaine mesure de préciser le siège de la communication, soit dans la chambre de chasse ventriculaire le plus souvent, soit dans la chambre de remplissage.

Il permettrait donc, en principe, d'établir un diagnostic topographique ; mais malheureusement, il n'en est pas toujours ainsi, quelques observations nous ont montré les limites de cette exploration micromanomètrique :

. soit lorsque la zone de localisation du souffle est perçue dans une zone de si petite dimension et si localisée qu'elle peut échapper à l'enregistrement micromanomètrique ;

. soit lorsque l'hyperexcitabilité du ventricule droit est telle qu'elle impose l'arrêt de l'enregistrement ;

. soit enfin lorsqu'on ne perçoit aucun souffle dans le ventricule droit, comme c'est le cas dans les CIV avec égalité des pressions systémiques et pulmonaires.

. De même, nous avons vu que la présence d'un souffle systolique dans la cavité ventriculaire droite, ne prouvait pas de façon absolue la présence d'une faille septale.

Ainsi, une sténose infundibulaire, certains artéfacts dûs à la position de la tête micromanomètrique au contact d'un pilier ou d'une valve, peuvent réaliser un souffle systolique dans la cavité ventriculaire droite.

De même, certains gros souffles systoliques importants de voisinage peuvent être transmis à la paroi ventriculaire et de là, à la tête micromanomètrique, pour peu que celle-ci soit au contact de la paroi ventriculaire. Ce fut le cas pour un de nos malades porteur d'un rétrécissement aortique très serré chez lequel le micromanomètre enregistra ce souffle systolique dans la cavité ventriculaire droite. Les angiocardiographies vinrent confirmer l'absence de CIV et de toute anomalie dans les cavites ventriculaires droites.

Ainsi, la présence d'un souffle systolique dans la cavité ventriculaire droite, si elle évoque le plus souvent la présence d'une CIV, ne permet pas de l'affirmer d'une façon certaine.

C'est pourquoi, il convient d'être prudent dans l'interprétation d'un tel souffle, et il est nécessaire d'étudier les autres données du cathétérisme : valeur des pressions, résultats de l'oxymétrie, analyse des différentes courbes de pression, mais également, confrontation avec les données de l'examen clinique et de l'auscultation.

Seule l'analyse de tous ces résultats permettra à l'exploration micromanométrique d'être du plus grand intérêt. Ainsi, comme le souligne SOULIE, dans les formes atypiques de CIV ou dans les formes associées, le phonocardiogramme intracavitaire peut s'avérer très utile, il peut permettre de faire le diagnostic de Canal Artériel, mais surtout d'une insuffisance aortique ou d'une insuffisance pulmonaire associée à la CIV, alors que le phonocardiogramme thoracique peut dans ces cas, difficilement se prononcer.

B - GENESE DU SOUFFLE SYSTOLIQUE ET SES CONSEQUENCES SUR L'INTENSITE

1°) Dans le ventricule droit

Les données de l'enregistrement endocavitaire sur le degré d'amplitude et d'intensité du souffle dans la cavité ventriculaire droite, nous montrent, d'une façon schématique, que :

. dans les CIV à pression pulmonaire normale, le souffle systolique est très intense, holosystolique,

. alors que dans les CIV avec hypertension artérielle pulmonaire, le souffle systolique est bien moins intense, plus bref et peut même être absent, en cas d'égalité des pressions à l'étage ventriculaire.

Il semble donc logique de penser que l'intensité du souffle systolique est directement en rapport avec le degré du shunt G ---->D, lui-même conditionné par la différence de pression qui règne dans les cavités ventriculaires droite et gauche.

En réalité, l'intensité du souffle dans la CIV dépend de nombreux facteurs tous étroitement interdépendants, comme l'ont prouvé divers auteurs, (BENCHIMOL et GRAY, NADAS, PY, BROUSTET et BRICAUD), facteurs influençant le débit du shunt, donc le souffle :

. en premier lieu, le degré des résistances pulmonaires,

. le rapport des pressions ventriculaires gauche et pulmonaires,

. mais aussi, le diamètre de la communication interventriculaire.

Selon l'importance de ces facteurs, les uns par rapport aux autres, un shunt assez important s'établit, d'où turbulence et apparition du souffle dans la cavité ventriculaire droite. Ce souffle nécessite donc un shunt G ---->D relativement abondant, et un "défect" assez petit.

On peut donc imaginer que,

- lorsque les résistances pulmonaires sont basses et que le diamètre de la CIV est petit, la différence de pression VG-AP est grande, le shunt est peut-être peu abondant, mais le jet régurgitant par le défaut septal est animé d'une grande vitesse. Cette importante augmentation de l'énergie cinétique a pour conséquence, l'installation d'un régime turbulent entraînant l'apparition d'un souffle systolique intense.

- De même, lorsque le "defect" est de calibre plus important, un large shunt s'établit, et par conséquent un souffle intense et de grande amplitude apparaît, souffle holosystolique, typiquement en rectangle.

- Dans les formes plus évoluées, correspondant à de larges communications, il existe une forte résistance pulmonaire avec hypertension artérielle pulmonaire. A ce stade, le shunt G --->D diminue d'importance, devient modéré ; un état de "balance circulatoire" s'établit (BERKMAN). Rien d'étonnant alors, que le micromanomètre n'enregistre dans la cavité ventriculaire droite, qu'un souffle très modéré, voire même, aucun souffle, comme l'ont montré FERUGLIO, GUNTON et SOULIE, 1960.

2°) Dans le tronc artériel pulmonaire

Le souffle enregistré par le micromanomètre relève :

. soit de la propagation en aval du souffle systolique, perçu dans la cavité ventriculaire, surtout s'il n'existe pas de gradient VD-TAP ;

. soit le plus souvent de la même physiopathologie que le souffle des CIA, d'autant plus que sa morphologie est toujours de type éjection.

En somme, dans les CIV, deux étages de souffle s'établissent pour des raisons très voisines :

. au niveau de la communication : un facteur vitesse,

. au niveau du TAP, un facteur vitesse et un facteur volume.

Ainsi, l'augmentation de débit des cavités droites (à la suite du shunt G ---> D à l'étage ventriculaire) a pour résultat une augmentation de la vitesse et un accroissement du volume instantané éjecté dès le début de la systole, tous deux conséquences d'une élévation de la vitesse initiale d'éjection : ainsi, passage en régime de VENTURI, provoquant dans l'artère pulmonaire, l'apparition de remous responsables du souffle systolique, mais également de pertes de charges importantes, créant une baisse de pression statique dans cette même artère, et l'apparition d'un gradient de pression VD - TAP simulant une sténose vraie (BROUSTET et BRICAUD).

Ce gradient peut être important puisqu'il a été chiffré à 23 mm Hg chez une de nos malades. Le diagnostic clinique avait même été celui de sténose pulmonaire anatomique, associée à la CIV (d'autant plus que le deuxième bruit était absent à l'auscultation). L'angiocardiographie sélective rejeta ce diagnostic. D'ailleurs, après la fermeture, par le chirurgien, d'une grosse CIV haute, le deuxième bruit est apparu à l'auscultation et sur le phonocardiogramme.

Il est donc difficile de fixer une limite supérieure à ce gradient de pression qui accompagne toujours un très gros souffle systolique dans l'artère pulmonaire, au cours des CIV.

C - L'ETUDE DE LA MORPHOLOGIE DU SOUFFLE SYSTOLIQUE

Elle nous montre que la frontière séparant les souffles d'éjection et de régurgitation est loin d'être aussi absolue que la théorie le laisse supposer.

Dans le tronc artériel, le souffle enregistré dans toutes nos CIV, est un souffle typique d'éjection, d'aspect soit losangique, soit triangulaire, dont le maximum d'amplitude se situe à la mésosystole, et surtout à terminaison avant le deuxième bruit.

Mais dans la cavité ventriculaire, nos enregistrements contredisent l'affirmation du souffle pansystolique de communication interventriculaire, c'est-à-dire, souffle en plateau, avec un début immédiatement ample après le premier bruit, d'intensité constante jusqu'au deuxième bruit qu'il englobe.

En effet nous avons constaté que :

1° dans les CIV à pression artérielle pulmonaire normale ou modérément augmentée, le souffle enregistré dans la cavité ventriculaire droite est un souffle d'aspect losangique, dans presque tous les cas, c'est-à-dire passant par un maximum d'intensité :

. dans 3 cas, nous avons vu que ce souffle, bien que présentait un maximum d'intensité net mésosystolique, avait une durée holosystolique englobant les 2 bruits cardiaques, donc d'aspect régurgitation.

. dans les 2 autres cas, au contraire, le souffle est bref, se terminant bien avant le deuxième bruit, d'aspect typiquement d'éjection ; pourtant il n'existait ni sténose pulmonaire organique ni sténose infundibulaire.

Donc la forme losangique répond, soit à un souffle de régurgitation, soit à un souffle d'éjection, comme l'ont signalé de nombreux auteurs (MOUQUIN, BENCHIMOL, GRAY, NADAS). C'est pourquoi ils parlent de souffle losangique de régurgitation, puisqu'il se comporte dans sa durée comme un souffle de régurgitation et de souffle losangique d'éjection.

2° dans les CIV avec grosse hypertension artérielle pulmonaire, nos quelques observations nous ont montré que le souffle systolique avait généralement une morphologie losangique et que sa durée pouvait être brève et de type éjection, lorsqu'il y avait égalité de pression dans les cavités ventriculaires droite et gauche.

*

* *

C O N C L U S I O N

L'exploration micromanomètrique des CIV offre donc, dans les différentes formes cliniques et hémodynamiques de cette cardiopathie, un intérêt qui n'est pas négligeable, car elle permet :

1°) D'évoquer l'existence d'un défaut septal par la présence dans la cavité ventriculaire droite (8 fois sur 12), d'un souffle systolique, en tenant compte que dans quelques cas particuliers, un tel souffle systolique ne signe pas obligatoirement la fuite ventriculaire gauche.

2°) De localiser avec assez d'exactitude le siège de ce défaut septal, lorsqu'une exploration minutieuse de la cavité ventriculaire droite est possible, pour préciser la zone élective de perception du souffle (3 cas). Il peut être impossible, en effet, d'explorer complètement la cavité ventriculaire droite, et par conséquent, de situer le maximum du souffle, soit du fait de la situation de la communication par rapport aux valves tricuspides qui font écran, soit parce que l'excitabilité du ventricule droit impose l'arrêt de l'investigation.

3°) L'enregistrement simultané dans une même cavité, des bruits cardiaques de la courbe de pression et du tracé électrocardiographique, permet une plus grande précision dans l'étude des corrélations des phénomènes mécaniques et acoustiques, dans l'étude du mode de production du souffle et de sa morphologie.

Ainsi, nous avons vu que le souffle de la CIV (surtout celle s'accompagnant d'HTAP) ne répond pas toujours aux véritables critères de souffle de fuite, en plateau holosystolique, mais peut avoir une durée plus brève, ou emprunter les caractères des deux types de souffle, éjection et fuite. Ces données nous permettent donc de mieux comprendre et de mieux analyser le phonocardiogramme thoracique.

4°) Les résultats obtenus par l'exploration micromanomètrique, dans le diagnostic des Communications Interventriculaires, bien que du plus haut intérêt, peuvent paraître très fragmentaires et incomplets, si on les compare à ceux fournis par le cliché angiocardiographique.

En effet, dans ce groupe de CIV, l'angiocardiographie a permis de faire le diagnostic de CIV dans les 12 cas,
d'identifier une Sténose pulmonaire et une Sténose infundibulaire associée dans 2 cas,
chez une malade elle a permis d'envisager une cavité ventriculaire unique,
chez 3 autres, elle a révélé un double shunt à l'étage ventriculaire mais aussi auriculaire.

De plus, l'angiocardiographie permet d'étudier la morphologie des différentes cavités cardiaques, des voies pulmonaires et aortiques.

En fait donc, l'angiocardiographie reste indispensable, car elle seule apporte toutes les précisions topographiques qu'exige la chirurgie cardiaque moderne.

*

* *

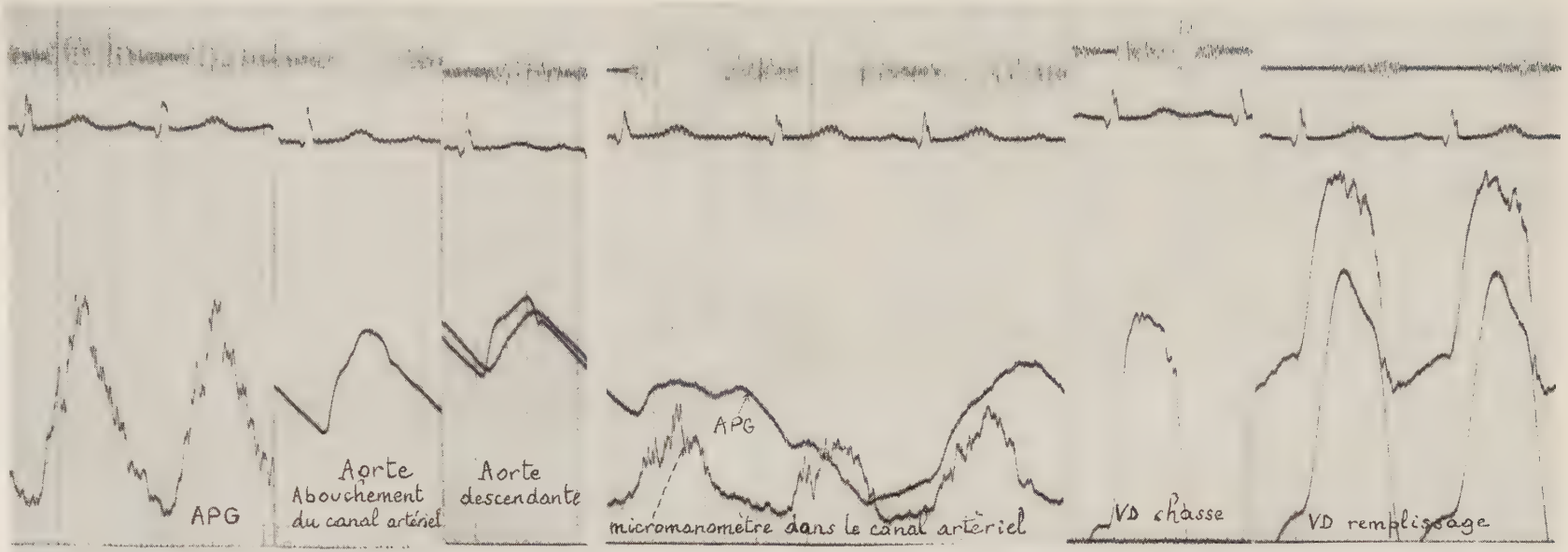

Persistance d'un canal artériel. Enregistrement phonocardiographique intracardiaque.

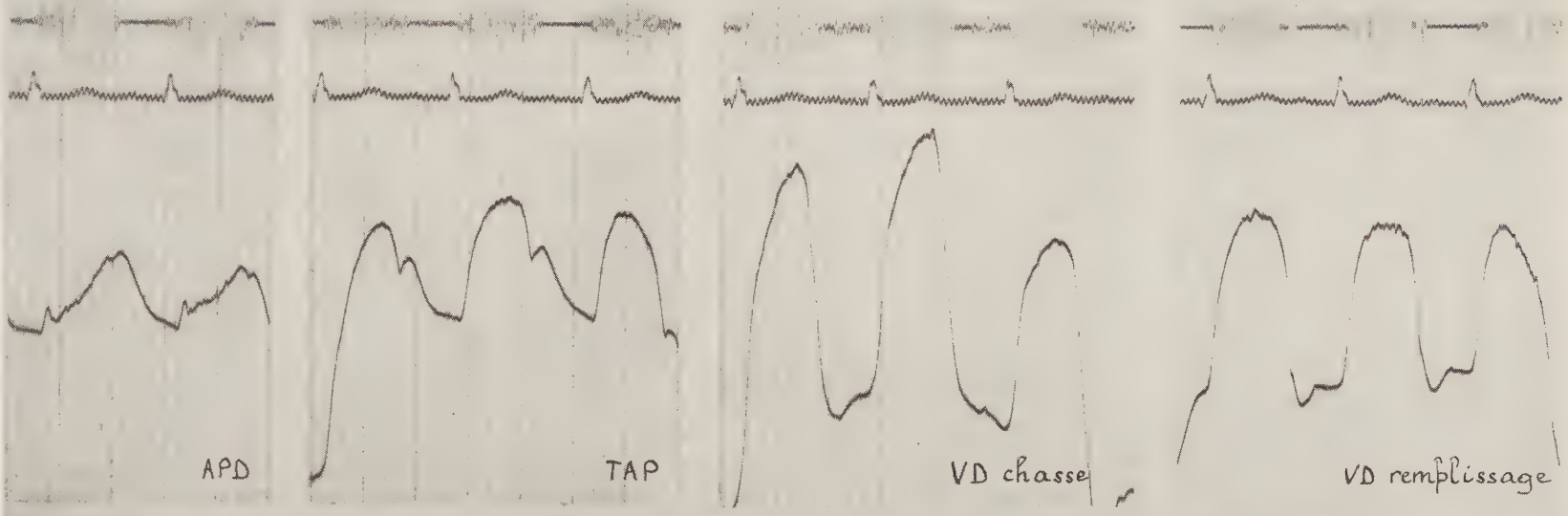

Phonocardiogramme intracardiaque chez un malade porteur d'une CIV sans HTAP

PERSISTANCE DU CANAL ARTERIEL

5 malades servent de base à notre exploration micromanométrique : 2 de sexe masculin, et 3 de sexe féminin, échelonnés de 5 à 29 ans.

Il s'agit dans tous les cas de canaux artériels comportant une pression artérielle pulmonaire normale.

- Cliniquement, aucun de ces malades ne présente de gros signes fonctionnels ; pour la plupart, le souffle a été découvert au cours d'un examen clinique, généralement dans l'enfance.

- A l'auscultation, le classique souffle tunnellaire systolo-diastolique ne manque jamais ; il est généralement très intense (4 à 5 sur 6) et présente un renforcement systolique net. Il est haut situé, son maximum d'intensité est perçu dans le 2ème espace intercostal gauche, près du sternum et sous la clavicule gauche.

- 3 phonocardiogrammes externes ont été enregistrés

- La radiographie montre une augmentation de volume du coeur plus ou moins importante ; le ventricule gauche est gros, l'arc moyen très accentué, l'artère pulmonaire saillante, la vascularisation pulmonaire exagérée.

- Sur le tracé électrocardiographique, l'axe et le rythme cardiaque sont normaux, il existe le plus souvent une image d'hypertrophie ventriculaire, surtout gauche, ou combinée.

- Le cathétérisme cardiaque droit s'est avéré du plus haut intérêt chez tous ces malades car il a permis d'affirmer le diagnostic de canal artériel, par passage, dans tous les cas, de la sonde et du micromanomètre dans l'aorte, à partir de l'artère pulmonaire.

Il a permis également de préciser les caractères hémodynamiques :

Les pressions artérielles pulmonaires systoliques varient de 22 mmHg à 38 mmHg. Le caractère commun de tous ces canaux artériels est donc

de ne comporter aucune hypertension artérielle pulmonaire importante.

Les pressions systoliques ventriculaires droites sont égales aux pressions pulmonaires dans 4 cas ; chez 1 malade, par contre, on note une forte augmentation de pression dans le ventricule droit, à 70 mmHg, et dans le tronc de l'artère pulmonaire, à 64 mmHg, alors que les artères pulmonaires droite et gauche sont à 22/8 mmHg ; l'angiocardiographie a confirmé la présence d'une malformation plutôt rare, associée au canal artériel : une sténose organique à l'origine des branches artérielles droite et gauche.

Le fort enrichissement en oxygène du tronc artériel par rapport à la cavité ventriculaire droite, révèle l'importance du shunt G⟶D , qui atteint même chez un de nos malades 3,78 litres.

La saturation artérielle périphérique est normale dans tous les cas.

- Une angiocardiographie sélective a été réalisée chez tous ces malades ; si, dans ces cas particuliers, elle ne présentait que peu d'intérêt pour le diagnostic, elle a permis toutefois de préciser ou d'éliminer une anomalie associée.

- L'exploration micromanométrique nous a permis de faire franchir au micromanomètre le canal artériel, et de là, de passer dans l'aorte descendante.

Lors du retrait de la microsonde à partir de l'aorte, nous avons pu ainsi recueillir simultanément par l'extrémité de la sonde, à la fois le phonocardiogramme intracavitaire et la courbe de pression.

Mais grâce à l'orifice latéral qui s'ouvre à 2 cm environ de cette extrémité, nous avons pu brancher un manomètre extérieur et obtenir ainsi la courbe de pression de la cavité sous-jacente. Ainsi, la situation du micromanomètre est très bien précisée en comparant les deux courbes de pression ; dès que l'orifice latéral nous donne l'aspect artériel pulmonaire, nous savons que le micromanomètre se trouve dans le canal artériel.

A - LES RESULTATS DE NOS ENREGISTREMENTS ENDOCAVITAIRES SONT LES SUIVANTS :

1°) Les bruits cardiaques

- dans la cavité ventriculaire droite

. Le 1er bruit est mieux perçu dans la chambre de remplissage, où son intensité est plus grande, que dans la chambre de chasse.
La première grande vibration s'inscrit 0,02 s après le début de la montée de pression ventriculaire.
La durée de QB1 a une valeur moyenne de 0,46 s , donc tout à fait normale.

. Le 2ème bruit est très net, ample dans la chambre de chasse et s'inscrit à la fin de l'onde T de l'électrocardiogramme.

- dans le tronc artériel pulmonaire

Le 1er bruit apparait toujours avec la montée de pression artérielle, avec un intervalle QB1 ayant une durée moyenne de 0,06 s.

Le 2ème bruit est couvert par le souffle.

- dans l'aorte

Le 1er bruit est sur les 5 phonocardiogrammes intracavitaires, peu intense, difficilement visible le plus souvent, car son amplitude est faible ; il semble apparaitre dès le début de la montée de pression dans l'aorte.

Le 2ème bruit est couvert par le souffle systolo-diastolique.

2°) Le souffle de Canal artériel

- dans la cavité ventriculaire droite,

comme dans la cavité auriculaire droite, le micromanomètre ne met en évidence aucun souffle, et ceci quelle que soit l'importance du souffle dans le tronc artériel pulmonaire.

La morphologie des courbes de pression est normale et la pression ventriculaire ne dépasse pas 38 mmHg. Chez un malade, on note une pression

ventriculaire élevée à 70 mmHg, mais celui-ci est porteur d'une sténose organique à l'origine des branches artérielles pulmonaires.

- dans le tronc artériel pulmonaire,

le micromanomètre enregistre un souffle de très grande intensité.

. dans 3 cas,

il s'agit d'un souffle systolo-diastolique, débutant peu après un 1er bruit faible, atteignant rapidement son maximum à la télésystole, et suivi d'un souffle diastolique, d'emblée maximum et allant décrescendo dans la diastole. Il a donc un aspect losangique, à maximum télésystolique et protodiastolique, c'est-à-dire, à cheval sur le 2ème bruit du coeur.

. dans 1 cas,

le souffle est si intense qu'il s'inscrit pendant toute la durée de la systole, avec une très grande amplitude ; un souffle holodiastolique aussi intense lui est accolé, de sorte que le souffle paraît continu.

. dans 1 cas, enfin,

on peut individualiser 2 souffles nettement séparés.
L'un est systolique, à maximum mésosystolique, de très grande amplitude, l'autre est diastolique, à maximum protodiastolique, mais séparé du souffle systolique par un petit intervalle libre.

Le maximum d'intensité du souffle dans le tronc artériel n'est pas situé près des valvules pulmonaires, mais à l'embouchure même du canal artériel, où le souffle revêt une importance et une intensité telle qu'il n'a plus aucune morphologie ; il est à la fois holosystolique et holodiastolique. Il est impossible de saisir un maximum d'intensité, tant son amplitude et la hauteur de sa fréquence sont grandes.

. dans les branches artérielles pulmonaires, par contre, l'intensité du souffle décroit d'autant plus vite que le micromanomètre s'éloigne de l'origine pulmonaire du canal artériel. Si l'amplitude diminue, la durée du souffle diminue également, de sorte que sa forme losangique devient plus nette : il débute après le 1er bruit , passe par un maximum télésystolique couvrant le 2ème bruit, puis est suivi d'un petit souffle diastolique, allant décrescendo dans le début de la diastole.

Chez notre jeune malade, porteur d'une sténose des branches artérielles pulmonaires, le micromanomètre enregistre au niveau de l'artère pulmonaire droite un souffle systolo-diastolique, d'aspect losangique que l'on peut considérer
soit comme la propagation en aval du double souffle de canal artériel,
soit, plus vraisemblablement comme la traduction de la sténose artérielle pulmonaire (gradient TAP - APD est de 42 mmHg), qui comporte un double souffle systolo-diastolique.

- L'étude de la morphologie des courbes de pression artérielle nous montre que si leur analyse n'apporte pas la preuve de la présence du canal artériel, elle permet néanmoins de le soupçonner. En effet, l'admission du sang aortique provoque dans le TAP des phénomènes de turbulence qui donnent des tracés de courbe artérielle, tremblés, parasités, ce qui est anormal car le micromanomètre nous donne toujours des tracés très purs.

Enfin, en face de l'origine pulmonaire du canal, on trouve toujours une forte augmentation de pression pulmonaire, qui fait soupçonner l'orifice proche d'un canal artériel.

- Lorsque le micromanomètre après avoir franchi le canal artériel, passe dans l'aorte descendante, il enregistre encore un souffle dont l'importance est variable.

Au niveau de l'abouchement aortique du canal artériel, le souffle enregistré par le micromanomètre, bien que moins intense que dans le canal artériel proprement dit, garde une amplitude remarquable ; il est systolo-diastolique avec un aspect losangique net.

Lorsque le micromanomètre s'éloigne vers l'aorte thoracique descendante, l'amplitude du souffle diminue petit à petit, puis disparaît.

Le fait d'enregistrer dans l'aorte, c'est-à-dire en amont de sa zone de production, le souffle du canal artériel est assez insolite, car ceci est en contradiction avec la loi de propagation des souffles, telle que l'a émise SOULIE (1959) :

"Le souffle n'est perçu qu'à partir du point où la veine liquidienne présente une variation de vitesse ou de pression, et seulement dans la direction de cette veine liquidienne qui le produit".

Cela exclue le fait que le souffle puisse se propager à contre-courant.

C'est pourquoi, l'enregistrement dans l'aorte d'un souffle systolo-diastolique est assez difficilement expliquable, même si ce souffle a une amplitude qui décroit assez vite :

Pour SOULIE, ce souffle serait transmis par la sonde elle-même qui vibre dans le jet allant de l'aorte dans l'artère pulmonaire, explication qui nous surprend, car si nous avons vu que la sensibilité de la tête micromanométrique est loin d'être aussi élective qu'on pourrait le penser, elle semble néanmoins indépendante de toute vibration de la sonde.

Il parait plus logique de penser que ce double souffle se trouve effectivement dans l'aorte

. soit par ébranlement de tout le vaisseau aortique et de la colonne sanguine violemment secouée par l'intensité importante du souffle ; ainsi, de proche en proche le souffle pourrait être transmis sur une certaine distance en amont de sa zone de production ;

. soit par la transmission du souffle de l'artère pulmonaire dans l'aorte par contact des parois, malgré l'élasticité de ces parois.

Il ne peut s'agir d'un doubel shunt, puisque les pressions systoliques et diastoliques aortiques restent supérieures à la pression systémique dans l'artère pulmonaire.

Peut-être s'agit-il d'un effet de trompe à eau, dû à la position du cathéter.

La courbe de pression aortique présente, en effet :

- Une montée de pression systolique, d'abord très rapide puis brusquement plus lente et tremblée, surtout à proximité du canal, vraisemblablement en rapport avec la dérivation d'une certaine quantité de sang par le canal artériel.

SOULIE rapporte une observation où un certain gradient de pression existait entre l'aorte et le ventricule gauche, en rapport avec une sténose aortique valvulaire fonctionnelle, consécutive à l'augmentation du débit ventriculaire gauche, elle-même liée à l'existence du canal. Il fût amené à soupçonner cette sténose, par la présence d'un souffle systolique se propageant très loin dans l'aorte abdominale.

- Dans le groupe de nos malades, nous n'avons jamais constaté un tel souffle. On peut donc considérer que :

. La pression systolique aortique est égale à la pression systolique ventriculaire gauche (elle varie de 119 à 153 mmHg).

. La pression diastolique aortique reste toujours très élevée et supérieure dans tous les cas à la pression systolique pulmonaire (elle s'échelonne de 62 à 102 mmHg), ce qui exclut la possibilité de shunt D → G, comme nous venons de le voir.

B - <u>LES TROIS TRACES PHONOCARDIOGRAPHIQUES EXTERNES</u> mettent en évidence que :

- Le 1er bruit est normal dans 2 cas, accentué dans 1 cas ; jamais dédoublé. L'intervalle QB1 a une valeur moyenne de 0,042 s.

- Le souffle est dans tous les cas maximum au 2ème EIG ; il est systolo-diastolique dans les 3 cas, jamais continu ; il s'inscrit sous une forme en fuseau à maximum télésystolique et protodiastolique, à cheval sur le 2ème bruit. Son intensité est forte.

- Le 2ème bruit est unique et normal dans 3 cas.

C - <u>EN COMPARANT</u> les enregistrements micromanométriques intrapulmonaires avec les tracés phonocardiographiques externes, et même avec les données de l'auscultation, nous nous apercevons que les corrélations sont très étroites.

La phonocardiographie intracavitaire, dans les Canaux artériels, dans leur forme commune, n'est donc pas supérieure aux simples données de l'auscultation clinique.

D - LES CORRELATIONS HEMODYNAMIQUES ET PHONOCARDIOGRAPHIQUES de ces 5 observations de Canal artériel avec pression artérielle pulmonaire normale, nous permettent de comprendre :

. La présence et le siège d'un double souffle dans le tronc artériel pulmonaire, puisqu'il existe un gradient de pression constant aorto-pulmonaire, à la fois systolique et diastolique.

. Mais, elles nous permettent également d'analyser les facteurs qui régissent son intensité.

. Nous avons vu que l'intensité du souffle dépendait, chez un même malade, de la position du micromanomètre dans le TAP, le maximum d'intensité du souffle étant perçu à son point de production, c'est-à-dire près de l'origine du canal artériel.

. Mais le degré d'intensité du souffle au niveau de l'abouchement du canal artériel, dépend, lui, de nombreux facteurs, étroitement liés entr'eux. Le volume du shunt, comme dans les CIV, joue un rôle important et déterminant, mais il n'y a pas une proportionnalité étroite entre l'intensité du souffle, et le degré du shunt. Ainsi, un souffle d'égale importance peut signifier que le flux pulmonaire est le double ou le triple des valeurs de la circulation systématique.

Comme dans les CIV, plusieurs facteurs interdépendants interviennent :

1 - Les dimensions du canal artériel

On peut supposer que dans les canaux artériels gros et courts, la force d'impulsion aortique devient plus élevée, puisque les deux secteurs aortiques et pulmonaires tendent à devenir un système unique. Le shunt, donc le souffle, sera d'autant plus important que la différence de pression aorto-pulmonaire sera plus grande, mais aussi que le canal sera plus large.

Mais les canaux artériels de petite dimension, en provoquant des vitesses sanguines bien plus élevées, sont donc les plus turbulents, et donnent les souffles les plus intenses.

L'intensité du souffle dépend donc de la grande vitesse et de la puissance accrue du flux sanguin aortique passant dans le canal artériel, flux en régime de VENTURI, provoquant les phénomènes de turbulence dans le tronc artériel, donnant naissance :

. à un mouvement vibratoire, le souffle,
. à une dissipation d'énergie importante expliquée par les pertes de charge.

2 - La notion de pertes de charge est ici capitale.

La grande vitesse du sang canalisé par le canal artériel indique que l'énergie se trouve à ce niveau sous forme cinétique ; en frappant les masses sanguines se trouvant dans le tronc artériel, elle va créer de nouveaux tourbillons, provoquant une grande dissipation d'énergie.

Les tourbillons nés de ce choc de courants vont frapper à leur tour la paroi élastique artérielle pulmonaire, provoquant une dilatation de ce vaisseau, d'où turbulence accrue, d'où dilatation plus importante ; la turbulence favoriserait donc la création d'un cercle vicieux.

Or, nous avons vu que cette turbulence a pour conséquence une grande perte d'énergie qui va diminuer la pression d'injection et s'opposer dans une certaine mesure à l'élévation des pressions dans le TAP. Ainsi, la haute énergie cinétique du flux sanguin aortique est transformée en une grande énergie potentielle, par la capacité de dilatation du TAP, qui a pour conséquence une inertie accrue du contenu artériel, contre lequel auront à lutter le flux sanguin aortique et le ventricule droit.

E - LES ANGIOCARDIOGRAPHIES SELECTIVES pratiquées chez ces 5 malades, ont permis de constater :

- Une dilution nette du produit de contraste dans le tronc artériel, réalisant une image lacunaire de "lavage", occasionnée par l'afflux sanguin d'origine aortique, à travers le canal artériel, dans les 5 cas.

Dans un cas particulièrement favorable, des ondes tourbillonnantes en négatif, sont nettement visibles.

- Une réinjection artérielle pulmonaire par l'aorte, lors du temps gauche. Cette image directe est particulièrement nette lors de l'injection du produit de contraste directement dans l'aorte.

- Les clichés ont permis surtout de visualiser dans un cas, une anomalie associée que la clinique ne soupçonnait pas : une sténose à l'origine des artères pulmonaires ; dans les autres cas, de rejeter une possible CIA ou CIV, ou autre anomalie associée.

Il ressort donc des quelques enregistrements micromanométriques de Canal artériel que nous venons d'étudier, les conclusions suivantes :

1°) La phonocardiographie intracavitaire est sans nul doute une investigation excessive dans les canaux artériels isolés, puisque les renseignements qu'elle apporte ne sont pas supérieurs à ceux de l'auscultation clinique.

2°) Mais dans certaines formes associées, par exemple, une CIV associée à un Canal artériel, le micromanomètre peut alors affirmer le défaut septal, en enregistrant un gros souffle systolique dans la cavité ventriculaire droite, ce que le phonocardiogramme extérieur et l'hémodynamique ne permettent pas toujours d'assurer.

3°) De même, la phonocardiographie intracavitaire peut permettre dans certains cas de résoudre le problème d'un très gros souffle continu, perçu sur le thorax, comme le rapportent FERUGLIO et SOULIE. Le micromanomètre leur a permis de faire le diagnostic :

- d'un anévrysme du sinus de Valsalva rompu dans le ventricule droit. Dans un tel cas, SOULIE et coll. ont enregistré dans la cavité ventriculaire droite un souffle continu de grande intensité.

- d'une Insuffisance Aortique associée à une CIV. Dans la cavité ventriculaire droite et dans le tronc artériel pulmonaire, ces auteurs ont enregistré un souffle systolique important, mais pas de souffle diastolique,

ce qui a fait écarter le diagnostic de sinus de Valsalva ouvert dans le ventricule droit, de fistule aorto-pulmonaire et évidemment de canal artériel.

Ainsi SOULIE affirme-t-il que l'absence de tout souffle diastolique dans le ventricule droit et le TAP, alors que l'auscultation classique met en évidence un double souffle intense, permet d'affirmer le diagnostic de CIV avec insuffisance aortique.

4°) Quant à l'angiocardiographie sélective, si elle n'a généralement pas d'intérêt pour le diagnostic, dans les formes isolées de Canal artériel sans hypertension artérielle, elle s'avère toutefois très précieuse dans le diagnostic de certains cas litigieux ou dans les cas de malformations associées. C'est pourquoi, elle reste dans ces cas indispensable pour la discussion des indications opératoires.

*

* *

LES SOUFFLES INDUNDIBULO-PULMONAIRES

Chez de nombreux enfants et adolescents, il n'est pas rare que l'auscultation cardiaque mette en évidence un souffle systolique latéro-sternal gauche, d'intensité plus ou moins grande. Le plus souvent, les examens cliniques, radiologiques et électrocardiographiques montrent qu'un tel souffle est dépourvu de toute signification organique, on parle alors, de souffle anorganique infundibulo-pulmonaire ou de souffle innocent.

Il s'agit du souffle anorganique pulmonaire décrit par TRIPIER et DEVIC en 1897, et dont la fréquence est très grande, puisqu'il représente, selon FOGEL, 98,6 % des souffles anorganiques du sujet jeune, c'est dire son importance.

Nous éliminons, ainsi, selon la classification de l'école Lyonnaise (FROMENT) :

- les souffles anorganiques extracardiaques :
  souffle cardiopulmonaire de POTAIN,
  claquement pleuro-péricardique de GALLAVARDIN,
  inspiration à rythme systolique de TRIPIER et DEVIC.

- le souffle anorganique intracardiaque :
  souffle anorganique aortique de GALLAVARDIN, qui ne se voit que chez l'individu ayant dépassé la quarantaine.

Malgré les descriptions cliniques très précises qu'en ont donné les auteurs (TRIPIER et DEVIC, FROMENT, FOGEL, etc...); le souffle infundibulo-pulmonaire, du fait de sa grande fréquence, soulève quotidiennement des problèmes difficiles de diagnostic, car il présente souvent des caractères cliniques très différents de ceux qui lui sont communément reconnus par les auteurs. La possibilité d'une cardiopathie congénitale est alors évoquée.

Ce fut le cas pour les 23 sujets qui font l'objet de cette étude. Les données des examens cliniques révélaient, en effet :

1 - L'association au souffle latéro-sternal gauche, de troubles fonctionnels à type de dyspnée, de modification radiologique de la silhouette cardiaque, d'anomalies électrocardiographiques à type de Bloc incomplet droit.

2 - Des caractères particuliers du souffle latéro-sternal : absence de variabilité avec la respiration, la position du sujet, ou, au contraire, une fixité nette aux divers examens, quelquefois une intensité importante, une irradiation particulière ; dans un cas la présence d'un deuxième bruit nettement dédoublé.

Ces particularités cliniques permettaient donc d'évoquer la possibilité d'une cardiopathie organique et en particulier d'une CIA : nous avons vu, en effet, que le souffle de la CIA n'est pas pathognomonique. "C'est un souffle d'éjection pulmonaire que le banal souffle infundibulo-pulmonaire peut simuler, aussi bien en ce qui concerne son siège, son irradiation que son intensité". (SOURIANT, Thèse 1962).

C'est dans ce but, afin d'éliminer une CIA dont le diagnostic pouvait être évoqué, qu'une exploration hémodynamique intracardiaque a été pratiquée chez ces 23 sujets, ainsi qu'une angiocardiographie sélective, qui seule permet de déterminer la nature du souffle.

- La plupart d'entre eux ont été régulièrement suivis tous les ans, depuis la découverte du souffle jusqu'au moment où ces examens ont été pratiqués.

- quelques uns ont bénéficié d'emblée des investigations intracardiaques, soit parce que la possibilité d'une cardiopathie organique risquait de paralyser complètement l'activité du sujet, soit parce que l'ambiance familiale et le climat psychologique particulier risquaient de provoquer une névrose cardiaque.

Ces sujets se répartissent de la façon suivante :

9 sujets de sexe masculin,

14 de sexe féminin, dont l'âge s'échelonne de 3 à 24 ans.

Tous ces malades ont bénéficié d'un examen complet clinique, radiologique, électrocardiographique, d'un cathétérisme cardiaque, et d'une angiocardiographie sélective. Un phonocardiogramme thoracique a été réalisé sur 4 d'entre eux.

* Cliniquement, ces sujets présentent le plus souvent peu de manifestations fonctionnelles, elles sont généralement discrètes. La découverte du souffle a été souvent fortuite, au cours d'un examen remontant dans l'enfance. L'auscultation met en évidence le souffle systolique qui est d'importance variable, entre 1,5 à 4 sur 6.

Son siège se situe, en général au 2ème-3ème EIG, avec un deuxième bruit éclatant ; une seule fois, il est nettement dédoublé.

Il est constant, invariable avec la position du sujet et la respiration.

Il irradie généralement peu, pourtant dans plusieurs cas, il est nettement perçu dans le dos.

* A la radiographie, la silhouette cardiovasculaire est normale, le plus souvent. Chez quelques uns pourtant, les cavités droites nous ont paru augmentées de volume de façon notable, et l'arc moyen gauche saillant.

Sur les clichés de profil, on note la disparition de l'espace clair rétrosternal, avec contact direct du coeur avec la paroi antérieure.

* Le tracé électrocardiographique, révèle un phénomène très fréquent, la présence d'un bloc de branche droit incomplet en V1. Par ailleurs, aucun signe d'hypertension ventriculaire droite dans les précordiales, rythme et axe normaux.

* Le cathétérisme précise les données hémodynamiques.

Les pressions systoliques artérielles pulmonaires sont normales et mesurent en moyenne 24,1 mm Hg ;

Les pressions ventriculaires droites systoliques sont en moyenne égales à 27,3 mm Hg dans le ventricule droit chasse,

à 27,4 mm Hg dans le ventricule droit remplissage.

Le gradient VD-TAP est donc presque négligeable et égal à 3,4 mm Hg. Ce gradient est donc identique à celui calculé par SOURIANT dans sa thèse sur les souffles infundibulo-pulmonaires, portant sur 50 malades, (3,8 mm Hg).

L'oxymétrie ne montre aucun enrichissement en oxygène dans les différents étages du coeur droit.

Le trajet de la sonde n'a jamais révélé de trajet anormal.

* Une angiocardiographie sélective a été pratiquée à la faveur du cathétérisme chez tous ces sujets, avec injection de produit opaque dans l'artère pulmonaire, le ventricule droit, et l'oreillette droite. Les clichés pris sous deux incidences, frontale et transverse, nous ont permis :

. de visualiser les cavités droites et la voie pulmonaire, ainsi que les cavités gauches lors du retour veineux,

. d'éliminer un défaut septal CIA ou CIV, un retour veineux anormal, une sténose pulmonaire organique infundibulaire ou valvulaire.

* Il a été également possible de faire une exploration micromanométrique du tronc et des branches artérielles pulmonaires et de recueillir simultanément les bruits du coeur, les courbes de pression et les bruits du souffle.

1°) Les bruits du coeur

Le premier bruit dans la chambre de chasse du ventricule droit est net, il présente une amplitude et une fréquence élevées dans 8 cas.

La valeur de QB1 oscille entre 0,04 et 0,05 s, donc légèrement inférieure à celle trouvée dans les CIA et les CIV.

Son intensité apparaît très importante chez 3 jeunes malades présentant une tachycardie sinusale supérieure à 100/m, en rapport vraisemblablement avec un certain état émotif.

Dans le tronc artériel pulmonaire le premier bruit est par contre peu ample, d'intensité faible. L'intervalle QB1 a une valeur identique à

celle que nous avons trouvée dans les CIA et les CIV, 0,06 s, et présente donc le même retard.

La valeur de la contraction isométrique (A - Os) nous donne une valeur moyenne de 0,056 donc tout à fait normale.

Le deuxième bruit est formé de vibrations de grande amplitude dans le tronc et les branches de l'artère pulmonaire. Dans 5 ans, il est nettement dédoublé, mais les deux composantes sont séparées par un intervalle ne dépassant jamais 0,04 s ; ce dédoublement n'est d'ailleurs pas constant, ce qui pourrait expliquer que la clinique ne mette ce dédoublement en évidence, que dans 1 cas seulement.

Dans la chambre de chasse ventriculaire droite, le deuxième bruit est également ample, de durée prolongée, 0,08 et 0,10 s, et s'inscrit le plus souvent 0,04 s après l'onde T de l'électrocardiogramme.

Chez 3 de nos malades, on note un claquement artériel protosystolique net.

2°) Le souffle que le micromanomètre endocavitaire enregistre chez ces 23 sujets explorés, offre les caractéristiques suivantes.

Il s'agit dans tous les cas d'un souffle systolique présentant une amplitude, une fréquence et souvent même une durée supérieure à celles des souffles obtenus sur le précordium.

Il siège le plus souvent (22 fois sur 23) dans le tronc artériel pulmonaire où il présente son maximum d'intensité et de fréquence surtout dans la partie initiale du tronc, juste au niveau des valvules sigmoïdes pulmonaires. Il se prolonge en aval dans les branches droite et gauche de l'artère pulmonaire où il a été possible de l'enregistrer dans 19 cas, mais à ce niveau, son intensité a déjà nettement diminué.

Chez 1 seul sujet, le souffle est recueilli uniquement dans le tronc artériel pulmonaire, il s'agit d'un souffle très bref, presque accolé au premier bruit, ne se propageant pas.

Lors du retrait du cathéter dans la cavité ventriculaire droite, le micromanomètre n'enregistre généralement aucun souffle ; on peut donc considérér que le souffle ne se propage pas en amont des valvules sigmoïdes. En réalité, chez un seul malade, nous avons enregistré un souffle systolique dans la chambre infundibulaire du ventricule droit, absent dans la chambre de remplissage, qui a fait évoquer comme nous le verrons plus loin, le diagnostic de sténose infundibulaire organique.

L'étude de la morphologie du souffle systolique enregistré par le micromanomètre, nous montre que ce souffle correspond au type d'éjection pur ; en effet, dans presque tous les cas, il débute progressivement, immédiatement après le premier bruit, revêt une forme triangulaire et se termine bien avant la composante pulmonaire du deuxième bruit.

Il a une durée plutôt brève, et se situe dans la première moitié de la systole. Sa forme est généralement triangulaire mais peut être losangique, avec maximum d'amplitude proto ou mésosystolique.

En se référant à la courbe de pression ventriculaire on voit que la durée du souffle est égale à la durée de la phase d'éjection rapide du ventricule droit ; elle est donc brève, ce qui rejoint l'opinion de nombreux auteurs pour qui le souffle infundibulo-pulmonaire est toujours un souffle d'une durée brève et d'intensité moyenne.

Pourtant chez 2 de nos malades, nous trouvons un souffle de grande amplitude et se prolongeant pendant toute la durée de la systole ventriculaire, avec un maximum d'intensité net au niveau de la mésosystole. Le deuxième bruit persiste cependant, il est unique et d'amplitude normale.

La grande intensité de ce souffle, ses caractères morphologiques, sa durée, évoquent beaucoup plus une cardiopathie organique, qu'un banal souffle infundibulo-pulmonaire. Les données du cathétérisme droit et de l'angiocardiographie ont permis de vérifier sans conteste, la liberté de la voie pulmonaire, et ont montré une image caractéristique, l'infundibulum pulmonaire accolé à la face postérieure de la partie supérieure du sternum.

Chez une de ces malades, âgée de 11 ans, la similitude avec une sténose infundibulaire est d'ailleurs très troublante, puisque le micromanomètre enregistre dans la chambre de chasse du ventricule droit, un souffle systolique d'amplitude remarquable, absent dans la chambre de remplissage.

Le cathétérisme des cavités droites montre que les dosages gazeux sont homogènes, de la veine cave à l'artère pulmonaire, donc pas d'enrichissement en oxygène ; les pressions sont respectivement de 20/10 mm Hg dans l'APD et le TAP, 20/5 mm Hg dans le VD chasse, et 22/5 mm Hg dans le VD remplissage. L'angiocardiographie droite ne montre aucune anomalie.

Ces constatations nous ont conduit à rechercher un défaut septal ou une anomalie gauche ; c'est pourquoi, cette jeune malade a également bénéficié d'une ponction ventriculaire gauche, avec angiocardiographie dans le Ventricule Gauche qui n'a pas mis en évidence d'anomalies.

On voit donc que la seule morphologie et le degré d'amplitude du souffle ne permettent pas de différencier les souffles organiques de certains souffles infundibulo-pulmonaires, seule l'angiocardiographie permet d'établir un diagnostic anatomique précis.

* Les 14 tracés phonocardiographiques extérieurs que nous avons enregistrés chez ce groupe de malades, montrent :

a) un premier bruit normal dans tous les cas, non accentué, avec un QB1 ayant une valeur moyenne de 0,04 s.

b) un souffle systolique présent dans tous ces cas.

- Il siège dans tous ces cas au foyer pulmonaire, c'est-à-dire au 2ème-3ème EIG. Dans un cas, il est encore très intense au 4ème EIG.
- Son intensité est variable, mais elle nous parait toujours nettement inférieure à celle du phonocardiogramme endocavitaire.
- La durée du souffle est toujours brève, n'occupant jamais toute la systole.
- Sa morphologie est identique à celle du souffle intracavitaire : souffle protosystolique, bref, occupant les deux premiers tiers de la systole, de forme triangulaire dans les 14 cas. Son amplitude maxima se situe dès le début de la systole ventriculaire droite, et se termine bien avant le deuxième bruit.

c) Le deuxième bruit est toujours nettement individualisé, unique et normal. Les deux composantes du deuxième bruit sont dédoublées dans les limites de la normale. Dans un seul cas le dédoublement est plus large, bien que modéré (0,05 s). Il est intéressant de noter que le gradient de pression à travers la pulmonaire est dans ce cas normal (2 mm Hg), alors que dans les CIA, nous avons vu qu'un dédoublement plus large suggérait un gradient de pression VD-TAP plus important.

* L'étude comparative des phonocardiogrammes externes et endocavitaires, nous montre donc la grande similitude des tracés, tant au point de vue chronologique que morphologique.

On peut donc affirmer, qu'en pratique, le phonocardiogramme extérieur enregistré au deuxième EIG est tout à fait identique et superposable à celui enregistré dans l'artère pulmonaire par le micromanomètre.

Il convient de noter cependant que le souffle systolique extérieur nous a semblé présenter généralement une amplitude, une intensité et une durée sensiblement inférieures à celles du souffle intrapulmonaire, bien que la comparaison soit difficile, puisque ces deux souffles ont été enregistrés avec des appareils et des techniques différentes, dont l'étalonnage est différent.

Il est vraisemblable que la qualité de la transmission de ce souffle est fonction de nombreux facteurs : du degré de résonnance des parois vasculaires, du degré de contact entre l'artère pulmonaire et la paroi, voire du siège de ce contact, tous facteurs susceptibles de transformer le phénomène initial.

* L'étude des corrélations phonocardiographiques, hémodynamiques, ainsi que les données angiocardiographiques, nous apportent-elles des arguments décisifs en faveur de la genèse du souffle infundibulo-pulmonaire ? Quelles explications physio-pathologiques peut-on tirer de ces résultats ?

1°) En premier lieu, la phonocardiographie intracavitaire nous permet sans conteste d'affirmer que :

a) Le souffle latéro-sternal gauche perçu chez les jeunes sujets se situe au niveau des valvules sigmoïdes pulmonaires. La présence du souffle dans l'artère pulmonaire prouve qu'on ne saurait attribuer l'existence de ce souffle à un facteur extra cardiaque exclusif.

b) Ce souffle correspond au type d'éjection pur, c'est-à-dire qu'il revêt une morphologie triangulaire et se termine avant le deuxième bruit.

2°) Les données hémodynamiques nous permettent également de penser, en corrélation avec le phonocardiogramme, que :

a) La valeur de la pression systolique ventriculaire droite ne semble pas jouer un rôle déterminant, car nous notons des souffles importants, avec une pression d'évacuation du ventricule droit normale, à 20-25 mm Hg, et des souffles très discrets pour des pressions plus élevées.

b) La valeur du gradient de pression à travers la pulmonaire est le témoin d'un régime turbulent dans l'artère pulmonaire. Il mesure les pertes de charge.

. dans 2 cas, nous enregistrons un souffle intra-pulmonaire relativement important et le gradient de pression VD-TAP est respectivement de 4 mm Hg dans 1 cas, et de 9 mm Hg dans l'autre.

. dans un autre cas, avec un gradient de 9 mm Hg, le souffle enregistré est infime.

. dans la majorité des cas, ce gradient de pression est si discret, pour ainsi dire normal, (quelques mm Hg), qu'il est difficile d'en tenir compte dans la genèse du souffle. Il nous permet de rejeter le diagnostic de sténose pulmonaire fonctionnelle et à fortiori organique.

Il semble donc qu'il n'y ait aucune corrélation valable entre la valeur de la pression systolique d'éjection ventriculaire d'une part, le degré du gradient VD-TAP d'autre part, et l'intensité du souffle.

c) L'examen des courbes de pressions nous apporte des renseignements également précieux.

Non pas la courbe de pression artérielle pulmonaire qui est généralement normale, et présente une morphologie artérielle toujours nette, mais la courbe de pression ventriculaire droite qui présente une morphologie particulière surtout lorsque le souffle est important : la phase d'éjection ventriculaire ne succède pas aussi brutalement qu'à l'état normal, à la phase de contraction isométrique du ventricule droit ; elle commence tôt et se prolonge, donnant une courbe à pointe mousse, en cloche, à sommet situé au milieu de la systole ; dans un cas, même, où le souffle est particulièrement important, elle revêt l'aspect d'un triangle isocèle, aspect couramment rencontré dans les sténoses pulmonaires vraies, mais où la pression est considérablement majorée.

Ce retard d'éjection du ventricule droit, la morphologie de la courbe, prouvent donc que l'éjection ventriculaire se fait plus péniblement, qu'il y a gêne à l'écoulement du flux sanguin à travers l'infundibulum et les sigmoïdes pulmonaires.

3°) L'angiocardiographie sélective pratiquée chez ces sujets, confirme d'ailleurs ces résultats ; elle nous permet en effet, d'observer que :

a) Chez tous ces sujets, le ventricule droit et l'infundibulum pulmonaire sont, d'une manière constante, accolés à la paroi antérieure du thorax. Au moment de la systole, l'infundibulum parait, sur certains clichés, s'écraser contre la paroi.

b) Sur d'autres clichés, nous notons un infundibulum qui parait très retréci au moment de la systole, évoquant une sténose infundibulaire, contrastant avec une artère pulmonaire relativement plus large ; pourtant au moment de la diastole cet infundibulum se relâche, pour prendre une configuration absolument normale.

c) Sur quelques clichés privilégiés, nous pouvons mettre en évidence la présence de tourbillons prenant naissance à l'origine de l'artère pulmonaire et qui sont particulièrement nets au début du remplissage pulmonaire.

Ainsi chez tout sujet normal, existent les conditions d'apparition d'un souffle systolique d'éjection, car l'infundibulum et les valvules sigmoïdes constituent un passage rétréci, qui provoque une gêne à l'écoulement normal du courant sanguin.

Les conséquences de cette gêne à l'écoulement du flux systolique ont fait l'objet d'un récent travail de l'école Bordelaise (BROUSTET, BRICAUD) dans la thèse de SOURIANT (1962), portant sur 50 protocoles hémodynamiques de souffle infundibulo-pulmonaire.

"L'ondée systolique traversant un infundibulum relativement retréci, affirme-t-il, est alors soumise à une accélération considérable de sa vitesse initiale (loi de BERNOUILLI) ; l'arrivée de ce sujet systolique à grande vitesse dans une artère pulmonaire qui représente proportionnellement une large cavité, détermine une importante formation de remous, de phénomènes tourbillonnaires (effet VENTURI), qui sont directement responsables du souffle".

Le souffle infundibulo-pulmonaire est donc bien un souffle pulmonaire d'éjection qui résulte de l'accélération brutale de l'ondée systolique ventriculaire à travers l'infundibulum et les sigmoïdes pulmonaires.

Dans certaines circonstances, les conditions permanentes de souffle, se trouvent nettement accentuées. Nous ne ferons donc que résumer ces facteurs favorables qui ont été étudiés par SOURIANT.

1°) En premier lieu, nous trouvons les facteurs apportant une gêne à l'écoulement du flux systolique, facteurs de loin les plus importants et qui ont été étudiés également, par de très nombreux auteurs depuis TRIPIER et DEVIC, notamment FROMENT, TOURNIAIRE, NORRIS et LANDIS. Ce sont :

a) Les modifications de la position du coeur, amenant l'infundibulum au contact de la paroi thoracique antérieure.

b) Surtout, la configuration anormale du thorax, très fréquente chez les sujets jeunes : l'aplatissement thoracique, en diminuant le diamètre antéro-postérieur du thorax, écrase l'infundibulum pulmonaire au moment de la systole ventriculaire.

2°) Mais d'autres facteurs, non moins importants mais plus rares, sont susceptibles de jouer un grand rôle, en particulier :

a) La dilatation isolée du tronc artériel pulmonaire, affection qui a fait l'objet de nombreuses publications (KOURILSKY, LAUBRY, SOULIE, FROMENT LENEGRE, CHASSAGNE, LAGEZE). Cette dilatation exagère la turbulence dans le TAP et donne naissance à un souffle particulièrement intense quelquefois, mais sans rapport avec le degré de dilatation de l'artère.

b) Il semble également que la dilatation de volume du ventricule droit puisse jouer un rôle notable.

c) La tachycardie en accélérant la vitesse d'éjection du ventricule droit, conduit à une augmentation de la turbulence de l'écoulement sanguin, dans la partie initiale de l'artère pulmonaire, qui exagère l'intensité du souffle.

En conclusion, nous voyons que les données que nous avons recueillies grâce à l'exploration intracavitaire et à l'angiocardiographie de ces 23 sujets porteurs d'un souffle systolique latéro-sternal gauche, sont particulièrement instructives.

Elles nous prouvent que le souffle systolique latéro-sternal gauche perçu à l'auscultation thoracique de jeunes sujets dont la séméiologie clinique et physique est réduite le plus souvent aux seules données de l'auscultation, est généralement un souffle dénué de tout caractère pathologique.

Le micromanomètre, grâce à sa sensibilité relativement élective nous permet d'affirmer l'origine pulmonaire du souffle infundibulo-pulmonaire et sa naissance dans le TAP ; souffle d'intensité moyenne, il va de pair avec une chute de pression, le plus souvent minime, de quelques mm Hg.

Mais seule l'angiocardiographie sélective en établissant un diagnostic anatomique précis permet d'affirmer la nature anorganique du souffle. Elle met en évidence, en effet, les modifications de forme et de position que subissent l'infundibulum pulmonaire, et les cavités cardiaques, à chaque instant de la révolution cardiaque, à la suite d'une configuration thoracique anormale.

Ainsi, le cathétérisme et l'angiocardiographie se trouvent justifiés, chez ces jeunes sujets, pour éliminer une cardiopathie congénitale. Ils nous ont permis, en outre, de mieux connaître la physiopathologie du souffle infundibulo-pulmonaire.

*

* *

RESULTATS ET COMMENTAIRES

Les résultats obtenus, par l'exploration intracavitaire au micromanomètre, ont été confrontés avec les données de la phonocardiographie thoracique et de l'angiocardiographie ; nous analyserons successivement les renseignements qu'ils nous ont apportés,

- dans l'étude des bruits cardiaques, leur chronologie, les conditions dans lesquelles ils se produisent.

- dans l'étude des bruits de souffle, leur mécanisme de production dans les différentes cardiopathies.

A - EN CE QUI CONCERNE LES BRUITS CARDIAQUES

Le micromanomètre a permis de préciser les conditions dans lesquelles se produisent simultanément les phénomènes acoustiques et mécaniques.

I - Le premier bruit

Le 1er bruit cardiaque a fait l'objet de très nombreuses études par différents auteurs, tant en ce qui concerne son mécanisme intime (phénomène myocardique ou phénomène vibratoire), qu'en ce qui concerne le début exact de ses vibrations et sa place sur le ventriculogramme. Les discussions restent toujours très vives. Les renseignements que nous apporte le phonocardiogramme intracavitaire ne peuvent nous permettre d'élucider complètement ces problèmes ; pourtant ils nous montrent que :

a) - Le 1er bruit du coeur est un phénomène systolique car il coïncide avec l'élévation de la pression dans chaque ventricule.

b) - La partie initiale du 1er bruit est représentée par de petites vibrations empattées et de basse fréquence, difficilement visibles, le plus souvent.

C'est pourquoi nous n'avons pas fait intervenir dans les calculs la partie toute initiale du 1er bruit, comme la plupart des auteurs ; ces quelques vibrations de basse fréquence représenteraient à la fois.

les vibrations résiduelles de la contraction auriculaire, mais aussi, la mise en tension du myocarde ventriculaire.

c) C'est avec la 2ème partie, débutant par une vibration plus ample et bien individualisée, que commence donc le 1er bruit, composante majeure.

La place de cette 1ère composante du 1er bruit sur le tracé ventriculaire fait encore l'objet de nombreuses controverses :

. Nous avons vu que certains auteurs la situent juste au début de la montée de pression ventriculaire.
Au contraire, sur tous les tracés endocavitaires des 60 observations qui font l'objet de cette étude, cette 1ère vibration s'inscrit 0,02 s à 0,03 s après la partie initiale de la montée de pression ventriculaire.

. Si l'on admet, selon les données classiques que cette 1ère vibration correspond à la fermeture auriculo-ventriculaire, on peut affirmer avec WIGGERS "que la fermeture complète des valves auriculo-ventriculaires ne se produit pas tant qu'une élévation de pression intraventriculaire ne s'est développée".

. Par contre, LUISADA affirme qu'au moment de la 1ère grande vibration du 1er bruit, les valves mitrales et tricuspides sont déjà fermées. Pour lui, la fermeture des valves auriculo-ventriculaires (chez le sujet en rythme sinusal) serait réalisée par un mécanisme auriculaire et correspondrait donc aux petites vibrations initiales précédant la 1ère grande oscillation du 1er bruit. Il faudrait alors placer, sur le ventriculogramme, la fermeture auriculo-ventriculaire au point A , c'est-à-dire au début de la montée de pression ventriculaire.

d) Cette 1ère vibration est suivie d'un groupe de vibrations dites prééjectionnelles, correspondant à la montée de pression ventriculaire : bruit musculaire pour les uns, bruit vibratoire de la masse sanguine pour les autres.

e) une dernière composante correspond avec la montée de pression dans l'artère pulmonaire ou l'aorte ; c'est vraisemblablement cette composante tardive pulmonaire réalisée par l'ouverture des sigmoïdes que nous avons enregistrée dans les tracés endopulmonaires. Dans certaines conditions pathologiques, cette vibration peut être plus ample, et constituer le click protosystolique pulmonaire que nous avons noté plusieurs fois.

La mesure de l'espace compris entre l'onde Q de l'électrocardiogramme et le début de la 1ère grande oscillation du 1er bruit, soit l'intervalle QB1 , ainsi que la durée de la contraction isométrique ventriculaire droite, ont, dans les diverses cardiopathies que nous avons étudiées, les valeurs, que nous avons résumées dans le tableau suivant :

	Q – B1			Contraction Isométrique		
	TAP	VD	VG		VD	VG
CIA	0,078	0,052	0,042	Ostium S	0,060	0,04
				Ostium P	0,072	0,04
				CIA + CIV	0,080	0,04
CIV sans HTAP	0,072	0,056	0,04		0,064	
CIV avec HTAP	0,072	0,062			0,082	
CIV + Stén. Pulm.	0,070	0,060			0,062	
CIV avec Ins. Card.					0,092	
Canal Artériel	0,062	0,046			0,055	
Souffle infundibulo-pulmonaire	0,060	0,040			0,056	

Ces résultats permettent donc de préciser que :

a) Dans l'artère pulmonaire, le 1er bruit apparaît avec un certain retard de 0,02 à 0,03 s sur le 1er bruit ventriculaire droit. Ce phénomène semble être constant puisque nous le retrouvons sur tous nos enregistrements. Nous n'avons pas pu vérifier si le retard était identique entre l'aorte et la cavité ventriculaire gauche, du fait que nous n'avons pas pu explorer simultanément ces deux cavités.

Nous avons vu que ce retard pouvait s'expliquer :

. soit en admettant que le 1er bruit ventriculaire droit ne peut se transmettre dans l'artère pulmonaire tant que les sigmoïdes sont fermées (SOULIE) ;

. soit, plus vraisemblablement, en admettant que l'on enregistre, dans l'artère pulmonaire, seulement la dernière composante pulmonaire du 1er bruit, car celui-ci est toujours très bref, et d'amplitude très faible.

b) Il y a, dans les CIA, précession du 1er bruit gauche sur le 1er bruit droit, de 0,02 s en moyenne, c'est-à-dire qu'il y a un asynchronisme entre la contraction du ventricule gauche qui se contracte le premier, et celle du ventricule droit.

Comme les autres cardiopathies ne nous ont pas permis d'explorer simultanément les cavités droites et gauches, nous ne pouvons pas préciser si cet asynchronisme dans les CIA, s'explique par le Bloc de branche droit constant chez ce groupe de malades, ou s'il s'agit simplement d'un asynchronisme physiologique normal, tel que l'ont décrit LEATHAM et GRAY (0,02 s) et LUISADA.

c) L'intensité du 1er bruit semble en rapport :

- avec la force de contraction myocardique.

En effet, le 1er bruit gauche a une intensité nettement supérieure au 1er bruit droit ; les sujets en Insuffisance cardiaque ont une intensité du 1er bruit réduite.

- avec le rythme cardiaque.

Nous avons vu que 3 jeunes sujets porteurs d'un banal souffle infundibulo pulmonaire, et qui présentaient une tachycardie sinusale, présentaient également un 1er bruit particulièrement ample et intense. Ces observations sont importantes car elles montrent que lorsque la contraction ventriculaire est précoce, les valves auriculo-ventriculaires encore largement ouvertes, ont une course allongée, claquent davantage et réalisent un 1er bruit intense. Ainsi, l'intensité du 1er bruit semble dépendre de la position des valves auriculo-ventriculaires au début de la contraction cardiaque, comme de la vitesse et de la force de leur fermeture.

d) L'étude de la durée de la contraction isométrique du ventricule droit, mesurée à partir du point A du ventriculogramme, jusqu'à l'accident Os, nous apporte également des renseignements intéressants. En admettant le chiffre de 0,04 s à 0,06 s pour valeur normale de cette C.I, (thèse de Le GALL et FERRUS, 1960), nous constatons que tous ces malades, à l'exception de ceux porteurs d'un souffle infundibulo-pulmonaire, présentent un temps de contraction isométrique allongé malgré une bonne tolérance de leur cardiopathie, ce qui témoigne d'une mise en tension ventriculaire élevée, qu'il est logique d'attribuer à une diminution de l'énergie contractile du myocarde.

Le claquement artériel protosystolique, ou click protosystolique d'éjection, a été enregistré dans de nombreux cas. Il se présente comme une vibration ample à la fin du 1er bruit, et apparaît sur la courbe de pression pulmonaire au début de l'éjection. On le retrouve dans plus de la moitié des cas de CIA avec Hypertension artérielle pulmonaire, dans les CIV avec Hypertension artérielle pulmonaire et chez un malade porteur d'une sténose pulmonaire valvulaire associée. Pour LEATHAM et WOOD, ce serait un signe de dilatation pulmonaire, dû à l'arrivée du sang dans une artère pulmonaire dilatée. Pour PY et MOUQUIN, il ferait partie intégrante du syndrome hypertension artérielle pulmonaire, et serait produit par les oscillations accrues du tronc pulmonaire.

II - Le 2ème bruit cardiaque

Le 2ème bruit cardiaque est contemporain de la fermeture des valvules sigmoïdes pulmonaires et il est dû aux vibrations de ces valvules.

a) Il s'inscrit au début de la diastole, à la fin de l'onde T de l'électrocardiogramme ou légèrement après, et débute quelques centièmes de seconde avant l'encoche sigmoïdienne sur la courbe de pression artérielle pulmonaire,
et au début de la relaxation isométrique ventriculaire, sur la courbe des ventricules droit et gauche.

b) Il est formé normalement de deux groupes de vibrations hautes, séparées par un intervalle n'excédant pas 0,03 s, représentant la fermeture des sigmoïdes aortiques et pulmonaires, intervalle pouvant augmenter en inspiration, en raison de la différence de volume systolique des deux ventricules.

Nous avons vu que dans les CIA et certaines CIV à pression normale, le 2ème bruit est le plus souvent dédoublé au-delà des limites normales, et qu'il suggère le plus souvent un gradient de pression à travers l'artère pulmonaire. Ceci est atrribué à un double mécanisme :

- prolongation de l'éjection ventriculaire droite consécutive au shunt G---->D , d'où retard de la fermeture pulmonaire.

- raccourcissement de la systole ventriculaire gauche, avec fermeture prématurée des sigmoïdes aortiques, surtout dans les CIV à gros shunt G-->D ; mais si le shunt s'inverse, le dédoublement du 2ème bruit se raccourcit et peut même disparaître.

c) Les facteurs qui régissent l'intensité du 2ème bruit sont plus complexes à étudier. Les enregistrements phonocardiographiques endocavitaires et thoraciques démontrent néanmoins, que l'intensité du 2ème bruit dépend :

1°) de la valeur de la pression qui règne dans les gros vaisseaux au début de la diastole.

Nous avons vu, en effet, que toute augmentation de pression dans l'artère pulmonaire renforce le 2ème bruit pulmonaire qui devient plus intense, parce que le sang vient frapper plus violemment les valvules, pour les refermer au début de la diastole : c'est le cas des CIA ou des CIV avec Hypertension Artérielle pulmonaire.

2°) de l'état physique des valvules sigmoïdes et des parois vasculaires qui entrent en vibration.
Ainsi, le 2ème bruit est très diminué et même absent dans les sténoses pulmonaires et les sténoses aortiques.

3°) Chez le jeune sujet, nous avons vu qu'il n'est pas rare de trouver chez lui, outre un souffle anorganique dénué de tout caractère pathologique, un 2ème bruit nettement augmenté d'amplitude et d'intensité au Foyer pulmonaire, qui ne saurait dépendre d'une élévation de pression dans l'artère pulmonaire.
D'autres facteurs doivent donc intervenir. Ce sont :

- le degré d'ouverture, donc la course valvulaire,
- la vitesse et le volume de l'ondée sanguine,
- peut-être une plus grande facilité de transmission des vibrations à la surface des parois thoraciques, qui dépend en partie de la position relative des valvules sigmoïdes pulmonaires et aortiques.

B - LES BRUITS DE SOUFFLE

L'étude des bruits de souffle, de leur localisation et du mécanisme de leur production, reste l'intérêt majeur de l'exploration intracavitaire.

I - L'intérêt physio-pathologique de l'utilisation du micromanomètre que nous citerons tout d'abord, car nous pensons que c'est dans ce domaine que la phonocardiographie intracavitaire nous a apporté les arguments les plus précieux, permettant de reconsidérer les données apparemment acquises du mécanisme de production des souffles.

- Les conditions physiques d'apparition d'un souffle dans un conduit, ont été étudiées depuis fort longtemps, puisque dès 1832, ROUANET indique

comme "condition de souffle : retrécissement et vitesse de courant". Puis CHAUVEAU et MAREY considèrent, après de remarquables expériences, que la cause du souffle réside dans la formation d'une "veine fluide", c'est-à-dire, un jet de liquide animé de vibrations au point de pénétration dans la partie dilatée du conduit : cette "veine fluide" en faisant vibrer l'orifice rétréci, donnerait naissance à un souffle. Telles étaient les conceptions traditionnelles.

- Puis d'autres expérimentateurs, comme SAVART, mais surtout CABOT et ROUTIER, font appel aux phénomènes tourbillonnaires, mettant en vibration les parois, dans la genèse de certains souffles. Ils entrevoient déjà le rôle important des phénomènes de turbulence.

- Actuellement, les données de la dynamique des fluides, appliquées au sang, sont venues préciser cette conception. On oppose le régime tranquille "laminaire" de POISEULLE, au régime de VENTURI turbulent, constitué par un perpétuel brassage du sang, donnant naissance à des tourbillons. Le passage du régime de POISEULLE au régime de VENTURI, se fait lorsqu'un certain nombre de Reynolds $\left(\frac{VD\rho}{\mu}\right)$ dépasse une valeur limite, égale pour le sang à 2000.
A l'état normal, cette valeur n'est pas dépassée dans les gros vaisseaux, et l'écoulement turbulent n'apparait qu'en présence d'obstacles ou par accélération de la veine liquide.
Dès 1956, BROUSTET et BRICAUD ont émis cette théorie ; depuis, de nombreux auteurs ont confirmé cette opinion : "le son, mouvement vibratoire provoquant l'ébranlement régulier du milieu ambiant, naît de la turbulence", précise TOURNIAIRE.

Dès que l'écoulement devient turbulent, la vitesse en chaque point présente deux composantes :

. une composante axiale déterminant le débit,

. une nouvelle composante radiale qui brasse le sang et varie continuellement en direction et en grandeur, en un point donné. Elle a 3 conséquences :

1 - La création de tourbillons donc d'un souffle,

2 - une dilatation du vaisseau, d'où turbulence accrue, d'où une dilatation supplémentaire, créant ainsi un cercle vicieux.

3 - Une perte d'énergie correspondante, qui explique les grosses pertes de charge, apparaissant en régime turbulent pouvant simuler une sténose (BROUSTET, BRICAUD).

Mais les documents anatomiques, chez l'homme, manquaient pour préciser ces conceptions.

L'exploration micromanométrique intracavitaire, en confrontation avec les clichés angiocardiographiques est venue confirmer ces faits, en montrant le rôle important des phénomènes de turbulence et de remous, dans la production de tous les souffles.
C'est ainsi que

- dans la CIA, nous avons vu que le micromanomètre localise le souffle systolique à l'orifice pulmonaire et non au niveau du défaut septal. Ainsi est mis en évidence le rôle fondamental dans la production du souffle, d'un régime turbulent, résultant d'une vitesse d'éjection ventriculaire droite accrue, par augmentation de débit des cavités droites.
Nous avons vu également, l'importance des pertes de charge responsables du gradient de pression VD-TAP. Certains clichés angiocardiographiques confirment ces faits, en visualisant de façon incontestable, les filets liquidiens tourbillonnaires dans le tronc artériel pulmonaire, qui est dilaté et présente une expansion anormale.

- Ce sont des phénomènes tourbillonnaires identiques qui sont responsables du souffle enregistré dans l'artère pulmonaire des sujets porteurs d'un retour veineux pulmonaire anormal.

- De même, les souffles infundibulo-pulmonaires des jeunes sujets, relèvent, comme nous l'avons vu, de formation de tourbillons plus ou moins bruyants dans l'artère pulmonaire et ses branches, tourbillons visualisés également par certains clichés angiocardiographiques favorables.

- Dans la persistance du Canal artériel, un régime de turbulence important se crée dans la traversée du canal, d'où formation de remous et de tourbillons, lors du choc contre la masse sanguine pulmonaire.

- Enfin, un régime de turbulence analogue se trouve également à l'origine du souffle de fuite ventriculaire des CIV, ainsi que nous l'avons étudié.

Si la phonocardiographie intracardiaque a pu confirmer ce que la théorie supposait dans le mécanisme de production des souffles cardiaques, elle nous apporte également des faits précis dans le cadre de la propagation de ces souffles, ce qui nous permet de mieux comprendre la propagation et les irradiations des souffles, tels que nous les percevons à l'auscultation. Ainsi certains auteurs, comme SOULIE, ont pu mettre en évidence certains caractères principaux :

- les souffles ont tendance à se localiser étroitement dans la cavité d'origine et ne se transmettent pas à travers la paroi à une cavité voisine.

- Lorsqu'un souffle se propage,"sa propagation se fait toujours selon le sens de la veine liquide qui lui a donné naissance" ; ainsi, tout souffle dû à un retrécissement, se propage en aval dans le sens du courant sanguin, mais pratiquement jamais dans le sens opposé ; le souffle de régurgitation, au contraire, se propage bien dans le sens de la veine liquide qui l'a crée, mais dans le sens opposé au courant sanguin. Ainsi, un souffle d'Insuffisance mitrale sera perçu dans l'oreillette gauche, et non dans la cavité ventriculaire gauche.

Ces notions sont importantes puisque nous les avons retrouvées dans la plupart de nos enregistrements au micromanomètre, mais appellent toutefois certaines réserves :

Lorsque l'intensité du souffle est très grande, les vibrations du vaisseau ou de la paroi cardiaque, sont telles, qu'elles peuvent être transmises par ébranlement, de proche en proche, aux vaisseaux voisins, à la cavité voisine, à la cage thoracique.
Ainsi s'explique le fait paradoxal qu'un souffle puisse être perçu dans une cavité cardiaque ou un vaisseau, autre que celui qui lui a donné naissance ; c'est ce que nous avons pu constater

. lors de l'exploration de certaines CIA et de certaines CIV,

. de même, chez un de nos malades porteur de canal artériel, dont le double souffle était si intense que le micromanomètre l'enregistra très loin dans l'aorte.

Il est donc logique d'admettre que ces données sur la propagation des souffles ne sont pas absolues lorsqu'il s'agit d'un souffle important, et que la transmission du souffle, à contre courant de sa zone de production, par vibration et résonnance des parois aortiques, est tout à fait possible, étant entendu que la propagation se produit avec beaucoup plus d'intensité dans le sens du courant sanguin.

Enfin, nous avons vu que les variations hémodynamiques se produisant dans les cavités cardiaques (CIV par exemple) peuvent influencer les bruits de souffle : ainsi les troubles du rythme, les mouvements respiratoires, mais aussi l'insuffisance cardiaque, les états de shock, les agents pharmacodynamiques, peuvent modifier l'intensité, la tonalité d'un souffle.

II - Mais la possibilité de localiser le siège d'un souffle constitue une des conséquences pratiques les plus utiles de l'exploration micromanométrique, même si, dans certains cas, la présence du souffle est d'interprétation très difficile. L'exploration endocavitaire ne constitue pas une arme diagnostique aussi importante et efficace qu'elle le laissait supposer, néanmoins elle a pu nous donner des renseignements non négligeables sur la situation de certains shunts et sur certaines lésions valvulaires :

1 - Au cours de l'exploration des 17 cas de CIA ;

. Le daignostic a pu être affirmé 12 fois, par le passage du micromanomètre par la Communication. Il est intéressant de noter que, dans les 5 cas restants, la sonde de LEHMAN, elle non plus, n'a pu franchir la Communication.

. La microsonde a permis également de confirmer 13 fois, la notion d'un souffle d'éjection dans le TAP, car chez 3 malades, elle n'a pu franchir les sigmoïdes pulmonaires, bien qu'il n'existait aucun obstacle, comme l'angiocardiographie l'a confirmé.

. Mais elle a permis d'évoquer chez 5 malades, la présence d'une Insuffisance mitrale, par anomalie de la valve mitrale, en recueillant un souffle systolique de régurgitation dans l'oreillette gauche.
De même, en enregistrant un souffle systolique important dans la cavité ventriculaire droite, elle a permis de soupçonner dans 4 cas, la présence d'une CIV associée.

Si chez 3 malades, le défaut septal fut confirmé par l'angiocardiographie et l'intervention, par contre, le dernier malade ne présentait pas d'anomalie septale. Aucune explication satisfaisante n'a pu être retenue : sténose infundibulaire fonctionnelle ? souffle transmis ?

L'intérêt pratique de la phonocardiographie intracavitaire dans les CIA est donc assez discutable : si d'un côté, les données qu'elle apporte ne semblent pas supérieures à celles du cathétérisme, d'un autre côté, elle nous donne des renseignements précieux permettant d'évoquer une anomalie associée. Mais, pour que leur valeur soit authentifiée, ces renseignements doivent être vérifiés par d'autres techniques.

2 - Dans les CIV , l'intérêt de la phonocardiographie intracavitaire paraît supérieur.

Sur les 12 CIV que nous avons explorées au micromanomètre, 8 fois, un souffle systolique endocavitaire droit a été recueilli. Mais

. 4 fois seulement, ce souffle, par son caractère morphologique, son intensité, pouvait peut-être affirmer un défaut septal. La localisation de son maximum d'intensité et de fréquence dans la chambre de chasse laissait supposer (3 fois) que le siège de la communication se trouvait dans la partie haute du ventricule droit. L'intervention le confirma.

. Par contre, 3 fois, le souffle était faible, bref et n'évoquait pas un défaut septal. 2 malades étaient porteurs d'une hypertension artérielle pulmonaire majeure, qui pouvait expliquer la discrétion du souffle ; mais ce n'était pas le cas pour le 3ème malade, dont le shunt G——>D fut nettement visualisé par l'angiocardiographie.

. Chez un autre malade, la présence d'une sténose infundibulaire organique associée à la CIV, rendait très difficile l'interprétation du souffle recueilli dans le ventricule droit.

. Chez les 4 derniers malades, le micromanomètre n'a enregistré aucun souffle dans la cavité ventriculaire droite :

- 2 fois, malgré une longue exploration ; il s'agissait d'un nourrisson porteur d'une HTAP sévère, et d'un malade porteur d'une large CIV.

- 2 fois, l'excitabilité ventriculaire était si grande qu'elle obligea à interrompre l'investigation endocavitaire.

Ainsi, l'exploration micromanométrique des CIV n'est pas toujours aisée, et peut-être négative malgré la présence d'un défaut septal. Si l'on tient compte du fait que la présence d'un souffle systolique recueilli dans le ventricule droit, ne signifie pas obligatoirement une fuite ventriculaire gauche, on peut en conclure qu'il est pratiquement impossible d'affirmer de façon formelle la présence d'une CIV, sur les seules données phonocardiographiques.

3 - Dans la persistance du Canal artériel, la phonocardiographie intracavitaire peut paraître une investigation excessive puisque les renseignements qu'elle apporte : présence d'un double souffle dans le TAP, ne sont pas supérieurs à ceux de l'auscultation clinique. Pourtant, le micromanomètre peut permettre de résoudre le problème diagnostique d'un gros souffle continu précordial : gros canal artériel, fistule aorto-pulmonaire ou Insuffisance aortique associée à une CIV, soit encore anévrysme du Sinus de Vasalva rompu dans le ventricule droit, comme le rapporte SOULIE.

III - Quant aux caractères morphologiques du souffle, qui représentent pour SOULIE et ses Coll. un autre élément capital pour le diagnostic, nos observations nous ont montré, au contraire, qu'il n'était pas toujours aisé de tirer des conclusions anatomiques précises de la seule étude morphologique d'un souffle.

L'étude phonocardiographique intracavitaire montre que la morphologie du souffle est fonction de la vitesse du sang, au cours de la période de production du souffle ; lorsque celle-ci est maxima au début de la systole, nous pouvons donc avoir un souffle de type éjection, correspondant à la forme losangique et se terminant avant le 2ème bruit.

- C'est le cas du souffle d'éjection de la CIA, des sténoses pulmonaires par accélération du sang éjecté par la contraction ventriculaire droite.

- Mais c'est aussi le cas du souffle de fuite

. d'un ventricule gauche à travers la CIV (3 observations),

. ou d'un ventricule gauche à travers l'orifice auriculo-ventriculaire, chez 5 malades porteurs d'une petite insuffisance mitrale, déterminant

un jet puissant dès le début de la contraction ventriculaire gauche expliquant le type "éjection du souffle".

C - LES CONFRONTATIONS ENTRE LES TRACES INTRACAVITAIRES ET LES TRACES THORACIQUES, amènent aux constatations préliminaires suivantes.

D'une manière générale, les bruits et les souffles enregistrés dans la cavité cardiaque, présentent une amplitude, une intensité et surtout une durée supérieures à celles des souffles obtenus sur le précordium, ce qui dément, pour ainsi dire, leur caractère plus sélectif.

De plus, quelquefois, au cours de l'exploration phonocardiographique, dans les CIA par exemple, il nous est arrivé d'enregistrer des bruits de souffle, systoliques et même diastoliques, dans les cavités ventriculaires, souffles qui échappent à l'enregistrement phonocardiographique externe. Nous avons étudié leur pathogénie : le plus souvent, il s'agit d'artéfacts, de faux souffles, dûs aux mouvements de la sonde, mais quelquefois, leur constance et leur netteté, leur amplitude permettent de rejeter un artéfact. En se référant aux courbes de pression, nous avons pu évoquer parfois, une petite Insuffisance pulmonaire, un rétrécissement tricuspidien relatif à l'augmentation de débit, etc.. ; mais bien souvent, nous n'avons pu donner une explication satisfaisante de ces phénomènes : souffle transmis par vibration des parois ? souffle en rapport avec une morphologie particulière des cavités cardiaques ou vasculaires ? C'est évidemment un problème crucial puisqu'il risque de mettre en cause les divers enregistrements qui font l'objet de ce travail. Sachons, toutefois, que certains auteurs sont arrivés à la conclusion que le "coeur normal souffle", en particulier le ventricule gauche, (SOULIE), mais aussi l'orifice pulmonaire, puisque FOGEL retrouve dans 100 % des cas, en utilisant la microsonde, le banal souffle infundibulo-pulmonaire.

L'analyse comparative des phonocardiogrammes externes et intracavitaires, dans les différents types cliniques et hémodynamiques, des cardiopathies que nous avons étudiées, donnent les résultats suivants :

a) Dans bon nombre de cas, les renseignements fournis par le phonocardiogramme intracavitaire ne sont pas supérieurs à ceux de la phonocardiographie thoracique, ou même de la simple auscultation clinique (CIA , Souffle infundibulo-pulmonaire, Canal artériel, certaines CIV).

b) Par contre, dans certains cas, le micromanomètre paraît présenter un avantage certain, grâce à sa possibilité de localiser le souffle. Mais nous avons vu que bien souvent la difficulté d'interprétation de ce souffle rendait ce renseignement peu utilisable.

. ainsi, la présence d'un souffle systolique dans la cavité ventriculaire droite, peut suggérer la présence d'une CIV, sans l'affirmer absolument,

. en contre partie, bon nombre de souffles de CIV peuvent échapper à l'enregistrement endocavitaire.

c) Enfin, dans quelques rares cas, l'enregistrement micromanométrique paraît présenter un avantage non contestable sur le phonocardiogramme externe. Ainsi,

. dans certains cas, il paraît possible de faire le diagnostic de CIV associé à un canal artériel, ou de distinguer le double souffle de canal artériel, de celui d'une Insuffisance Aortique associée à une CIV.

. Certains diagnostics d'exception rapportés par SOULIE, deviendraient possibles grâce au micromanomètre :

- anévrysme du Sinus de Valsava rompu dans l'Oreillette Droite ou le Ventricule Droit

- anévrysmes coronariens ouverts dans l'Oreillette Droite (enregistrement d'un souffle continu dans une région très localisée de l'Oreillette Droite).

D - COMPARAISON DES RESULTATS

La comparaison des résultats obtenus par la phonocardiographie intracavitaire avec ceux de l'angiocardiographie sélective, nous ont montré la supériorité de l'angiocardiographie sur le plan diagnostic, puisqu'elle a permis :

- bien souvent, de rectifier des diagnostics portés par la phonocardiographie intracavitaire, surtout en ce qui concerne les failles septales et en particulier, la CIV.

- elle a permis, en outre, une précision topographique plus grande,

- et surtout la découverte de lésions associées insoupçonnées.

L'angiocardiographie sélective se révèle donc un procédé de diagnostic infiniment supérieur à celui de l'exploration micromanométrique, car elle permet un diagnostic complet, qu'exige actuellement, la chirurgie moderne du coeur.

*

* *

C O N C L U S I O N S

L'utilisation de la "sonde acoustique" proposée par SOULIE et ses Coll. est devenue à l'heure actuelle une méthode courante d'investigation intracardiaque, largement pratiquée dans les laboratoires d'hémodynamique, car elle permet dans certains cas de compléter les données du cathétérisme et celles de la phonocardiographie thoracique habituelle.

Nous avons réuni dans ce travail, les observations de 60 sujets, avec bilan hémodynamique normal (souffle infundibulo-pulmonaire), ou présentant différents types de cardiopathies congénitales, chez lesquels nous avons enregistré un phonocardiogramme intracavitaire que nous avons comparé avec le phonocardiogramme thoracique et l'angiocardiographie.

Bien que le champ d'investigation offert à cette nouvelle technique soit très vaste, nous l'avons volontairement limité aux différentes cardiopathies droites et plus particulièrement aux cardiopathies comportant un shunt G ---> D, car c'est surtout dans l'étude des shunts que cette méthode s'est avérée d'un grand intérêt, mais également dans certaines observations posant des problèmes compliqués d'auscultation.

Les données obtenues par l'exploration intracavitaire au micromanomètre, nous permettent de conclure que :

A - Cette technique, lorsqu'elle est pratiquée dans un centre bien outillé et par une équipe entraînée, peut être employée sans augmenter le risque du cathétérisme.

B - LES RESULTATS OBTENUS SONT DE PLUSIEURS ORDRES :

I - Les uns retiendront surtout le pathogéniste, car ils apportent de précieux éléments dans les données de la physiologie et de la physiopathologie.

En effet, en enregistrant de façon parfaite et synchrone, c'est-à-dire sans aucun retard, ni oscillation parasite, les courbes de pression et les phénomènes acoustiques, simultanément dans une même cavité, le micromanomètre permet de fixer "la chronologie exacte" des variations de pression, par rapport au phonocardiogramme intracavitaire et au tracé électrocardiographique.

Ces données se sont avérées intéressantes :

1°) Dans l'étude des différents bruits cardiaques, normaux ou pathologiques et dans l'analyse du mécanisme de production de ces bruits

. En ce qui concerne le deuxième bruit cardiaque, la phonocardiographie intracardiaque nous a montré que le B2 est bien en rapport avec la fermeture des valves aortiques et pulmonaires. L'intensité du B2 pulmonaire, au cours de certaines CIA et CIV semble bien fonction du taux des pressions pulmonaires ; par contre, l'interprétation du dédoublement du second bruit est bien plus complexe. Il parait, toutefois étroitement lié au shunt G --->D et suggère un certain gradient de pression à travers la pulmonaire.

. Le mécanisme interne de production du premier bruit ne semble pas être élucidé par la phonocardiographie intracavitaire ; si elle permet d'affirmer que le premier bruit survient après une certaine élévation de pression intracavitaire, elle ne permet pas d'affirmer si ce premier bruit correspond à la fermeture des valves auriculo-ventriculaires (conception classique), ou s'il s'agit d'un bruit musculaire survenant après leur fermeture (LUISADA).

2°) Dans l'étude des bruits de souffle, le micromanomètre nous apporte des éléments capitaux permettant de reconsidérer les données apparemment acquises sur le mécanisme de production des souffles cardiaques.

. Il a permis, en effet, de confirmer le rôle primordial du phénomène de turbulence dans la production des souffles, en mettant en évidence les conséquences de cette turbulence, c'est-à-dire :

- l'apparition du mouvement vibratoire, le souffle,
- surtout, l'apparition des pertes de charge, élément capital, expliquant la chute de pression.

. Les corrélations phonocardiographiques endocavitaires et hémodynamiques nous ont montré que :

- l'intensité du souffle dépend étroitement du degré de turbulence.
- sa morphologie et sa chronologie sont fonction de la vitesse du sang au cours de la période de production du souffle, ce qui nous a permis de mettre en évidence, 3 variétés de souffle :

1 - Le souffle de remplissage ventriculaire, lorsque l'accélération du remplissage ventriculaire droit est augmentée, comme nous l'avons constaté au cours de certaines CIA : il s'agit du souffle diastolique apparaissant dès l'ouverture des valves tricuspides

2 - Le souffle d'éjection par accélération du sang éjecté par le ventricule droit (souffle infundibulo-pulmonaire, CIA)

3 - Le souffle de fuite, plus que souffle de régurgitation, terme qui est impropre, produit par l'accélération du sang à travers une CIV, ou à travers l'orifice auriculo-ventriculaire.

3°) Dans le cadre de la propagation des bruits et des souffles, le phonocardiogramme intracavitaire nous a apporté des notions d'un grand intérêt ; lorsque l'intensité d'un souffle, étroitement liée aux phénomènes de turbulence est très grande, le souffle peut échapper aux lois classiques de la propagation des liquides et, par résonnance du contenant, ébranlement des parois, se transmettre aux parois ou aux cavités voisines. C'est là, une notion importante qui permet d'expliquer certaines constatations stéthacoustiques inhabituelles.

II - Les autres résultats sont d'ordre essentiellement pratiques, et découlent de la possibilité de localiser des phénomènes acoustiques par le micromanomètre. Ils intéressent surtout le clinicien.

L'étude des 60 observations qui constituent ce travail, permet de conclure que la valeur localisatrice de la tête du micromanomètre n'a pas la grande fidélité et la précision qu'elle laissait entrevoir au début de nos recherches.

- soit parce qu'une exploration endocavitaire négative ne rejette pas obligatoirement la présence d'un shunt.

- soit, au contraire, parce que l'enregistrement d'un souffle intracardiaque ne signe pas obligatoirement une faille septale.

Si, dans certains cas particuliers, elle a pu nous donner des renseignements utiles, permettant de soupçonner une fuite mitrale, une lésion associée, une malformation valvulaire, ces résultats ont toujours été fragmentaires, et d'interprétation difficile demandant confirmation par l'angiocardiographie, qui a pu, dans quelques cas, rectifier certains diagnostics.

C'est pourquoi, en tant que méthode diagnostique, l'investigation intracavitaire au micromanomètre, ne saurait supplanter l'angiocardiographie sélective, qui reste un procédé d'exploration irremplaçable, pour confirmer le diagnostic d'une cardiopathie.

* * *

Le Président de la Thèse :

R. FROMENT

VU, le Doyen :

J.F. CIER

Vu et permis d'imprimer
LYON, le 6 Mars 1964

Le Recteur, Président du
Conseil de l'Université,

P. LOUIS

B I B L I O G R A P H I E

ALLARD et LAURENS - 2ème congrès mondial de Cardiologie. Washington. 1954

BENCHIMOL et GREY - Phonocardiography in ventric. sept. defects - Am. journal of méd. XXVIII, 347, 1960.

BIERMAN H. - Device for measuring physiologic pressure phenomena using the bonded electrical wire resistance strain grange. Rev. Scient. Instr. 19.707, 1948.

BOUCARD, WOLFF, KALMANSON - Communication ventricule gauche-oreillette droite : diagnostic par le cathétérisme et la phonocardiographie intracardiaque. Arch. Mal. Coeur. 54, p. 1310-1325, 1961.

BRICAUD, MARTIN, DALLOCHIO, BROUSTET - Bilan de 774 angiocardiographies. Cpte rendu Société de Card. 16 déc. 1962.

BROUSTET, BRICAUD, COTTIN, CABANIEU, MATHE, LE GALL - Morphologie du ventriculogramme et valeur fonctionnelle du myocarde. Actual. Cardiol. Angéol. Int. 10, 181-191, 1961.

CALO A. - Les bruits du coeur et des vaisseaux. Paris, Masson, 1950.

CRAIGE et HILL - Am. Heart journal. 60, p. 51, 1960.

DEYRIEUX, TARTULLIER et TOURNIAIRE - La sténose de l'artère pulmonaire droite, phonocardiographie endocavitaire et étude hémodynamique de deux cas. Arch. Mal. Coeur 54, p. 1004-1013, 1961.

FERUGLIO, DALLA VOLTA, LEWIS, WALLACE - Phonocardiographie intra-cardiaque chez l'homme. Arch. Mal. Coeur et Vais. 10, 1156, 1959.

FERUGLIO, SREENIVASAN - Phonocardiogramme intracardiaque dans 30 cas de déficience de la cloison auriculaire. Circulation New-York, p. 1087-1094, 1959.

FERUGLIO, GUNTON - Intracardiac phonoc. in ventric. sept. defect. Circulation XXI, 49, 1960.

FERUGLIO G.A. - A simple method for intracardiac acoustic auscultation and phonocardiography. Circulation 27, 578, 1963.

FERRUS Ph. - Nouvelles recherches sur l'intérêt du ventriculogramme endocavitaire dans l'appréciation de la valeur fonctionnelle du myocarde. Thèse Bordeaux 1960.

FOGEL D.H. - The innocent (fonctionnal) cardiac murmurs in children. Am. Heart Journal, 59, N° 6, June 1960.

FRIEDBERG C.K. - Maladies du coeur - Traduction française. Paris, 1959.

FROMENT, GONIN - Le syndrome infundibulo-pulmonaire. Arch. Mal. Coeur. 1943. 36-37.

FROMENT R. - Etude clinique des maladies du coeur. Lyon. Camugli. 1946.

FROMENT R. - Les souffles systoliques anorganiques. Arch. Mal. Coeur 1953.

FROMENT R., MICHAUD et Coll. - Angiocardiographie. Journal médical de Lyon. 974. p. 1087-1127. 1960.

GALLAVARDIN L. - Notes sur le rythme de va et vient du souffle anémique de la base et son explication par le reflux proto-diastolique du sang de l'artère pulmonaire dans l'infundibulum. Arch. Mal. Coeur. 1.7.1908. 421-425.

GAUER O.H. ans GIENAPP E. - A miniature pressure - recording device. Science 112.404. 1950.

GRANDPIERRE - Bruits et souffles cardiaques. Concours Médical. 2 nov. 1957. 79, 44, 4729.

LAURENS, BOUCARD, BRIAL, SOULIE - Bruits et pressions cardio-vasculaires enregistrés "in situ" à l'aide d'un micromanomètre. Arch. Mal. Coeur 52, 121, 1959.

LEATHAM A. - Spliting of the first and second heart sound. The lancet 2, 607, 1954.

LEATHAM A. et GRAY I. - Auscultatory and phonocardiographic signs of atrial septal defect. British heart journal. 18,193, 1956.

LEATHAM A. - Auscultation of the heart. Lancet 703 et 757, 1958.

LEATHAM A. et SEGAL B. - Auscultatory and phonocardiography signs of ventricular septal defect with left-right shunt. Circulation 25, 318, 1952.

LEGALLAIS V. and CHERRY R. - A variable capacitor for measurements of pressure and mechanical displacements : a theoretical analysis and its experimental evaluation. J. Appli. Physics. 18, 613, 1947.

LEVINE and HARVEY - Clinic auscultation of the heart. Saunders. London, 1959.

LEWIS D.H., DEITZ G.W., WALLACE J.D., BROWN J.R. - Intracardiac phonocardiographie in man, Circulation 16, 764, 1957.

LIAN C., MINOT G., WELTI J. - Phonocardiographie. Paris 1961.

LUISADA A.A. and LIU C.K. - Simple methods for recording intracardiac electrocardiograms and phonocardiograms during left or right heart catheterization. Am. Heart Journal 54, 531, 1957.

LUISADA - Intracardiac vibrations of sine frequency within the right and left heart. Acta Cardiologica 13, 338, 1958.

MAGREZ C. et PY J. - Actualités de la phonocardiographie. Presse Médicale 71, 1129, mai 1963.

MOSKOVITZ, DONOSO, GELB, WELKOWITZ - Meeting of the New-York Heart Association. Avril 1957.

MOUQUIN et PY - Phonocardiographie des cardiopathies congénitales. Arch. Mal. du coeur et des vaisseaux. I, 61, 1960. 4, 397, 1962. 1, 55, 1963.

PIGEAUX D.M. - Examen critique des différents systèmes qui ont été émis sur la cause des bruits du coeur. Extrait des Archives Générales de Médecine. 1835.

POLLIS O. - Les tracés de repérage du phonocardiogramme. Malattie cardiovascolari. 2, 159, 1961.

SCHWARTZ M.L. and LITTLE R.C. - Physiologie basis for the heart sounds and their clinical significance. New Engl. J. Med. 264, 280, 1961.

SOULIE, MATHEY, DI MATTEO, VERNANT, PITON, BOUCHARD, NEVEUX - Les communications congénitales entre artères coronaires et cavités cardiaques. Arch. Mal. du coeur. 2, 1963, p. 121.

SOULIE et Coll. - Enregistrement des bruits cardiaques à l'aide du micromanomètre. Bull. Mém. Soc. Méd. 1957.

SOULIE et Coll. - Bruits et pressions intracardiaques enregistrés à l'aide du micromanomètre. Arch. Mal. du coeur. 52, p. 121, 1959.

SOULIE, SERVELLE, EAGLE, FORMAN, OSTY - Le cathétérisme du ventricule gauche par voie carotidienne. Enregistrements simultanés du son et des pressions intracardiaques. Soc. Frse. Cardiologie. 15.1.61.

SOULIE et Coll. - Le cathétérisme du coeur au micromanomètre. Le son intracardiaque. Baillère et fils. Paris 1961.

SOURIANT G. - Le souffle dit infundibulo-pulmonaire. 50 cas. Etude clinique, électro-cardiographique, radiologique, hémodynamique et angiocardiographique. Thèse Bordeaux 1962, N° 113.

THOMAS E., PIEMME - Pressure mesurement electrical pressure transducers. Progres in cardiovascular diseases. Mai 1963.

TOURNIAIRE A., DEYRIEUX F. et TARTULIER - Les souffles systoliques anorganiques des jeunes sujets. Arch. Mal. du coeur 55, 841, 1962.

VAN BOGAERT A. et Coll. - Contribution à l'étude du premier bruit du coeur normal. Arch. Mal. du coeur. 55, 4, 1962.

WALLACE J.D., BROWN J.R., LEWIS D.H. - Acousting maping within the heart. J. Acoustic Soc. Am. 29, 9, 1957.

WARNICK A. - Pressure mesuring apparatus. Patent N° 2 981.911. V.S. Patent office.

WEITZMAN D. - The mecanic and significance of the auricular sound. British heart journal. 17, 70, 1955.

YAMAKAWA K., SHIONOYA Y., KITAMURA K., NAGAI T., YAMAMOTO T., OHTA S. - Intracardiac phonocardiography. Am. Heart Journal. 47, 424, 1954.

YARZA, IRIARTE J.M., EZCURDIA, RODRIGUEZ, DE AZNA, CALDERON, SAUZ - Valeur diagnostique de la phonocardiographie intracardiaque. Revista espanola de cardiologia. 14, 194, 1961.

ZUKERT I., RIDER D., GILBERT L. - Experimental intracardiac phonocardiography: a preliminary report. J. Newark Beth. Isr. Hosp. 8, 96, 1957.

*

* *